DU CANCER

ET

DE SES CARACTÈRES ANATOMIQUES

Par V. CORNIL

Chef de clinique de la Faculté de médecine, membre de la Société de Biologie, etc.

MÉMOIRE COURONNÉ PAR L'ACADÉMIE IMPÉRIALE DE MEDECINE (PRIX PORTAL)

(Séance du 12 décembre 1865)

PARIS

J.-B. BAILLIÈRE ET FILS

LIBRAIRES DE L'ACADÉMIE IMPÉRIALE DE MÉDECINE

19, RUE HAUTEFEUILLE, 19

1867

Extrait du tome XXVII des *Mémoires de l'Académie impériale de médecine* (1867)

DU CANCER

ET

DE SES CARACTÈRES ANATOMIQUES

Par V. CORNIL

Chef de clinique de la Faculté de médecine, membre de la Société de biologie, etc.

MÉMOIRE COURONNÉ PAR L'ACADÉMIE IMPÉRIALE DE MÉDECINE

(PRIX PORTAL).

Séance du 12 décembre 1865 (1).

INTRODUCTION

CHAPITRE PREMIER.

INTRODUCTION HISTORIQUE. — APPRÉCIATION DES TRAVAUX LES PLUS RÉCENTS SUR L'ANATOMIE PATHOLOGIQUE DU CANCER.

C'est au commencement de notre siècle, avec les travaux qui immortalisent les noms des Hunter, Bayle (2), Laennec (3), Andral (4),

(1) Voyez *Bulletin de l'Académie de médecine*, 1865-1866, t. XXXI, p. 220. — *Mémoires de l'Académie de médecine*, t. XXVII, p. CCXII.

(2) Bayle, *Dictionnaire des sciences médicales*, 1812, t. III, article CANCER.

(3) Laennec, *Dictionnaire des sciences médicales*, t. XII et t. XLV, articles ENCÉPHALOÏDE et PRODUCTIONS MORBIDES.

(4) Andral, *Précis d'anatomie pathologique*, 1829.

Cruveilhier (1), Velpeau (2), que remontent les premières études sérieuses sur le cancer. C'est qu'alors seulement s'introduisait dans la médecine la science qui devait en être la base, l'anatomie pathologique. En 1827, notre grand anatomo-pathologiste M. Cruveilhier appelait l'attention sur un caractère distinctif pour lui de toutes les tumeurs cancéreuses, sur le suc cancéreux, et nous verrons, dans le courant de ce mémoire, que c'est là encore le meilleur des signes anatomiques que fournit la simple vue.

Mais bientôt, l'admirable découverte des instruments grossissants appliquée à l'anatomie vint ajouter un nouveau sens à l'observateur et lui permit de pénétrer plus avant, dans ses plus petits détails, la structure des tissus. C'était là l'instrument d'une révolution dans les sciences biologiques : car il ne faut pas s'y tromper, le microscope ne fait pas seulement apprécier mieux les détails d'une chose connue; l'histologie n'est pas seulement le complément de l'anatomie normale et pathologique : tout au contraire, elle en est la base. Des exemples rendront manifeste ma pensée. Lorsqu'on aura constaté qu'un viscère, le foie, ou une tumeur, un cancer du sein, par exemple, sont constitués dans les quatre cinquièmes de leur masse par des éléments visibles seulement au microscope; lorsqu'on saura que ces éléments ou cellules sont de petits corps dans lesquels, en dernière analyse, s'individualise la vie, qu'ils naissent, se nourrissent, se reproduisent, s'altèrent et se détruisent; quelle conclusion en tirerons-nous relativement à la physiologie et à la pathologie, en ce qui touche la glande hépatique ou la tumeur cancéreuse?

Ne devrons-nous pas rigoureusement conclure que ce sont les cellules qui jouent le rôle capital en physiologie et en pathologie dans ces deux cas? C'est là une vérité évidente : mais alors les données histologiques ne sont pas des détails complémentaires dont on pourrait au besoin se passer ; tout au contraire, elles nous montrent l'élément fondamental où nous devons concentrer l'étude de la physiologie normale et pathologique. Dans cette voie féconde sont entrés résolûment les jeunes travailleurs qui veulent déchiffrer et lire le grand livre de la

(1) Cruveilhier, *Anatomie pathologique du corps humain.* Paris, 1830-1842, in-fol. — *Traité d'anatomie pathologique générale.* Paris, 1864, t. V.

(2) Velpeau, *Traité des maladies du sein*, 2e édition. Paris, 1858.

vie : les études microscopiques ont refait l'anatomie générale, et elles ont constitué des sciences nouvelles, l'embryologie et l'histogenèse ou histoire du développement des éléments anatomiques dans l'embryon.

Appliqué à la pathologie, le microscope a promis d'abord bien plus qu'il ne pouvait tenir; on était pressé de conclure, on étudiait l'histologie pathologique avant de bien connaître l'histologie normale. On voulait trouver des éléments spécifiques là où la clinique enseignait que l'on avait affaire à des espèces pathologiques bien tranchées. Aussi les premières applications du microscope à l'étude du cancer ne furent pas heureuses. Lebert (1) vint affirmer l'existence d'un élément spécifique dans le cancer, la cellule cancéreuse. Entouré du prestige que lui donnaient son ardeur pour la science et son infatigable activité, appuyé par la jeune génération de savants, aujourd'hui nos maîtres, dont il avait fait ses élèves et ses amis, il fit, pour un temps, triompher ses assertions qui semblaient être le dernier mot de la pathologie du cancer.

Mais la réaction fut prompte : Velpeau démontrait la récidivité de tumeurs que Lebert séparait du cancer ; Virchow (2) présentait des observations de généralisation de cancroïde, et montrait que la cellule prétendue spécifique existe à l'état normal sur la muqueuse des uretères : Gubler (3), Ch. Robin (4), Luys (5), ne tardèrent pas à se déclarer contre la spécificité des éléments du suc cancéreux.

Qu'est-il résulté du débat? c'est qu'il ne fallait pas se hâter de conclure sur les données fournies par un instrument nouveau, ni d'étudier l'état pathologique avant de bien connaître l'état sain; au début des études microscopiques, de pareilles erreurs étaient bien difficiles à éviter. Mais il en est ressorti un autre enseignement, d'une importance capitale, en rapport avec tout ce que nous apprend la physiologie; c'est que l'organisme ne peut produire, à l'état pathologique, d'autres éléments que ceux qui s'y trouvent à l'état normal. En d'autres termes, les

(1) Lebert, *Traité pratique des maladies cancéreuses*. Paris, 1851.

(2) Virchow, *Gazette médicale de Paris*, 7 avril 1855.

(3) Gubler, *Comptes rendus de la Société de biologie*.

(4) Robin, *Dictionnaire* dit de Nysten, 11e édition, 1858.

(5) Luys, *Du microscope*, mémoire récompensé par l'Académie de médecine le 16 décembre 1856, inédit ; — et *Traité clinique des maladies de l'utérus et de ses annexes*, par Becquerel, article CANCER DE L'UTÉRUS. Paris, 1859.

lois de formation et de naissance des éléments sont immuables; l'économie ne peut engendrer des éléments qui lui soient étrangers à l'état physiologique : la maladie, et les tumeurs cancéreuses en particulier, ne sont pas des êtres indépendants surajoutés à l'organisme, mais au contraire des éléments normaux formés en plus grande abondance, ou dans un lieu, ou dans une période de la vie où ils n'existent pas à l'état normal. Le mot d'*hétéromorphisme*, qui indiquait la présence de formations étrangères à l'économie, a dû être remplacé par les mots d'*hétérologie* (Virchow), ou d'*hétérotopie*, erreur de lieu, ou d'*hétérochronie*, erreur de temps. Aujourd'hui on peut compter, car ils sont bien peu nombreux, les partisans de la spécificité de la cellule cancéreuse; ce sont : en Allemagne, Lebert; en France, MM. Broca (1) et Follin (2).

Depuis la discussion au sein de l'Académie qui eut en 1854 un si grand retentissement, la question du cancer ne resta pas posée dans les mêmes termes, et nous croyons nécessaire de donner un exposé rapide de ses progrès parallèles à ceux des sciences qui servaient de base aux travaux nouveaux, l'histologie et l'histogenèse.

L'hétéromorphisme était jugé par la négative; il fallait chercher ailleurs que dans la cellule des caractères distinctifs du cancer. Toutes les cellules que l'on rencontre dans le suc cancéreux étaient démontrées comme les analogues ou les dérivées de cellules existant normalement.

Dès lors, la distinction établie entre les cancers et les pseudo-cancers (cancroïdes, tumeurs fibro-plastiques, tumeurs à myéloplaxes, enchondromes, etc.), était nulle.

On étudia mieux la texture du cancer, et l'on vit que le suc cancéreux était contenu dans une *trame* de *tissu conjonctif*. Cet important caractère du cancer n'avait pas échappé à Cruveilhier, qui l'avait signalé dès 1827. Mais ce fait n'avait pas attiré l'attention des jeunes anatomistes, concentrée tout entière sur l'étude du suc et des cellules qui y sont contenues. Le mouvement vint de l'Allemagne. Rokitansky (3) en 1846 et Virchow (4) en 1847 décrivaient dans les tumeurs cancé-

(1) Broca, *Mémoires de l'Académie de médecine*, t. XVII, 1852.

(2) Follin, *Traité de pathologie chirurgicale*, t. I.

(3) Rokitansky, *Lehrbuch der pathologischen Anatomie*, t. I, première édit., 1846.

(4) Virchow, *Archiv für pathologische Anatomie*, 1re livraison, 1847; — et *Gesammelte Abhandlungen*, 1862, 2e édit., p. 1018.

reuses une trame de tissu conjonctif de nouvelle formation, qu'ils appelaient *stroma;* c'est dans les lacunes ou alvéoles microscopiques creusés dans ce stroma qu'étaient placées les cellules du suc cancéreux.

Ces alvéoles étaient-ils les mêmes dans le cancer et dans le cancroïde? Non, les différences cliniques si tranchées dans certains cas entre ces deux variétés de tumeurs malignes répondaient à une différence histologique que Virchow spécifiait de la façon suivante en 1850 :

Les alvéoles du cancer diffèrent de ceux du cancroïde en ce que ces derniers, beaucoup plus gros, visibles à l'œil nu, se creusent directement dans le tissu envahi, sans qu'il se soit formé autour d'eux une gangue de tissu conjonctif nouveau. Ainsi, le cancer était caractérisé par une trame de tissu conjonctif de nouvelle formation et des alvéoles contenant des cellules et des noyaux; le cancroïde par l'absence de trame, et par des alvéoles volumineux creusés directement dans le tissu ancien, rempli de cellules épithéliales et de globes épidermiques.

Une autre donnée, fournie par l'histologie, fut l'analogie de structure de ces tumeurs avec celle des tissus formés d'épithélium et particulièrement des glandes. Déjà en 1846, Lebert avait vu, dans les cancroïdes de la peau, des parties qu'il avait considérées comme une hypertrophie des glandes sébacées. Robin, Rouget (1) et plusieurs autres observateurs avaient signalé des faits analogues d'hypertrophie des glandes, et l'on décrivait une forme acineuse du cancroïde. Reinhardt (2) donnait, en 1851, trois cas de tumeurs du tube digestif qui avaient, à simple vue, l'apparence de l'encéphaloïde, dont deux s'étaient généralisées au foie et aux reins et qu'il regardait comme des hypertrophies des glandes de Lieberkühn. En 1853, Robin et Laboulbène (3) publiaient des observations de tumeurs constituées par un tissu qui avait beaucoup de ressemblance avec les glandes, et qu'ils appelaient, pour cette raison, hétéradénique. Ces tumeurs avaient l'aspect à l'œil nu et la gravité du cancer. L'année suivante, les mémoires de Remak (4) et de Ver-

(1) Rouget, *Comptes rendus des séances de la Société de biologie*, 1850.

(2) Reinhardt, *Annalen der Charité zu Berlin*, t. II, 1851.

(3) Robin et Laboulbène, *Mémoires de la Société de biologie*, 1853, et *Gazette médicale*, même année.

(4) Remak, *Deutsche Klinik*, avril 1854.

neuil (1), sur la structure des cancroïdes cutanés, rendaient manifeste la présence, dans ces tumeurs, d'un tissu analogue aux glandes qu'ils attribuaient, le premier à l'hypertrophie des glandes sébacées, le second à celle des glandes sudoripares. Dès ce moment la voie était tracée et les faits nouveaux publiés par un grand nombre d'observateurs, Meckel et Billroth (2), Volkmann (3), Foerster (4), E. Wagner (5), Friedreich (6), Moricourt (7), C. Thomasi (8) et par moi (9), etc., sont venus établir le nouveau point de vue auquel on se plaçait en comparant les tumeurs cancéreuses avec les hypertrophies glandulaires. Il ne s'agit là d'une identité complète ni de structure, ni de nature, et nous ferons avec grand soin, dans le cours de ce mémoire, la comparaison de ces deux processus morbides si différents dans leurs résultats ; nous réservons également, pour la traiter avec les détails qu'elle exige, la question de savoir si la tumeur est due à l'hypertrophie et à l'hypergenèse des tissus épithéliaux préexistants, ou à une formation nouvelle. Robin semble se prononcer en faveur de cette dernière opinion (10).

Mais ce que nous voulons établir au début de ce travail, comme résultat général des travaux les plus récents publiés, soit par Robin et ses élèves, soit par ceux qui ont profité de la voie nouvelle qu'il avait ouverte, c'est que le cancer se rapproche infiniment des tissus épithéliaux et glandulaires dans sa structure, dans son mode de naissance et d'accroissement.

(1) Verneuil, *Archives générales de médecine*, mai 1854.

(2) Meckel et Billroth, *Annalen der Charité zu Berlin*, 1856, p. 96. — Billroth, deux mémoires insérés dans *Virchow's Archiv*, 1855 ; et *Allgemeine Chirurgie*, 1863.

(3) Volkmann, *Virchow's Archiv*, t. XII, 1857, p. 293.

(4) Foerster, *Beiträge zur path. Anat.* (*Virchow's Archiv*, t. XV) ; et *Handbuch der path. Anat.*, 1865.

(5) Wagner, *Der Gebärmutterkrebs*, in-8°. — *Ueber die Bedeutung*, etc. (*Archiv für Heilkunde*, 1857). — *Ueber die Gestalt der Krebsalveolen*, etc. (*même recueil*, 1858). — *Beiträge zur Kenntniss des Krebses* (*même recueil*, 1859). — *Die Structur des Leberkrebses* (*même recueil*, 1861).

(6) Friedreich, *Virchow's Archiv*, t. XXVII, p. 375.

(7) Moricourt, *Thèse*, 1864.

(8) Conrad Thomasi, *Virchow's Archiv*, 1864, t. XXXI, p. 111.

(9) Cornil, *Journal de l'anatomie et de la physiologie*, de Robin, années 1864, 1865 et 1866.

(10) *Dictionnaire de médecine*, art. CANCER, 12e édit., 1864.

En 1858, Robin donnait l'état de la science sur ce point en ces termes (1) :

« Il résulte, en outre, de l'examen direct de la structure des diverses espèces de tumeurs de la mamelle, du testicule, de la parotide, etc., que celles de ces tumeurs qui ont l'aspect squirrheux ou encéphaloïde (et portent le nom vague de cancer d'après leur propriété d'envahir les tissus voisins, de récidiver après l'ablation, et de devenir multiples dans le cas où l'on n'enlève pas la première apparue), que ces tumeurs, dis-je, offrent un arrangement réciproque particulier de leurs cellules ou de leurs noyaux sous forme de filaments pleins, cylindriques, ramifiés et terminés en doigt de gant ; ceux-ci à leur tour ont une texture particulière et toujours reconnaissable. »

Pour Robin, ces tumeurs seraient formées par la genèse de culs-de-sac nouveaux ne possédant pas de conduits excréteurs, et reproduisant chez l'adulte ce qu'on observe à une période du développement des glandes de l'embryon, qui naissent aussi isolées d'abord de leurs conduits excréteurs.

Voilà ce qu'avait fait faire l'examen des tumeurs cancéreuses comparées à la structure des tissus normaux. Voyons maintenant ce qu'a donné l'application à la pathologie de l'une des branches les plus intéressantes de l'histologie, l'histogenèse. A la suite des magnifiques travaux de Remak (2) sur le développement de l'embryon, Virchow (3) compara le développement des néoplasmes à celui des tissus normaux, et transporta à la pathologie l'idée fondamentale de Remak, que tout élément provient des éléments préexistants par division de ces derniers ou par formation endogène. Tout le monde connaît le retentissement de ces doctrines, qui substituaient à la théorie de l'exsudat et du blastème formateur celle du développement endogène par une série de transformations des corpuscules du tissu conjonctif. Pour lui toutes les tumeurs épithéliales, cancer et cancroïde, et tous les pseudo-cancers, dérivent directement des cellules du tissu conjonctif. Il est bon de remarquer que l'hypothèse de Virchow avait été précédée par une obser-

(1) *Dictionnaire* dit *de Nysten*, 11e édit., 1858.
(2) Remak, *Untersuchungen über die Entwicklung der Wirbelthiere*. Berlin, 1850, in-8.
(3) Virchow, *La pathologie cellulaire*, traduction française. Paris, 1866.

vation analogue de Bichat et de Cruveilhier qui, depuis longtemps, avaient formulé que les tumeurs se développent dans le tissu cellulo-vasculaire qui sert de soutien aux organes, et non dans les tissus propres.

Nous étudierons plus tard ces théories, non pas seulement à l'aide des travaux si nombreux qu'elles ont fait naître, pour ou contre elles, mais surtout à l'aide des faits qui nous sont personnels. Quelque peu démontrées que soient encore les opinions de Virchow sur ce sujet, quelle que soit la part qu'elles laissent à l'hypothèse, on n'en doit pas moins reconnaître la haute portée de ses vues et de la direction qu'elles ont imprimées aux recherches non-seulement de ses élèves, mais aussi de ses adversaires. Bien que le développement du cancer, tel que le formule l'illustre professeur de Berlin, ne soit pas appuyé sur des preuves suffisantes, ce n'en est pas moins à lui qu'on doit tout ce qui a été fait depuis sur l'un des points les plus intéressants de notre sujet.

Nous avons pensé qu'il était nécessaire, avant d'aborder les propositions du problème proposé par l'Académie, d'esquisser à grands traits l'historique de la question, de montrer quels progrès elle avait réalisés depuis quelques années, quelles étaient les tendances des plus récents travaux. On peut les formuler ainsi :

Rapprocher, par l'étude de leur mode de naissance et par leur structure, les tumeurs cancéreuses des tissus qui leur ressemblent le plus à l'état normal.

CHAPITRE II.

QUE DOIT-ON ENTENDRE PAR LE MOT CANCER?

Nous devons avant tout spécifier la valeur du terme compris dans la question qui nous est posée, et que nous aurons à employer si souvent dans le cours de ce mémoire. Nous devons rechercher d'abord ce qu'est le cancer; nous ne pouvons pas le définir par ses caractères anatomiques, car ce serait précisément juger d'avance le problème qui nous est posé; aussi le caractériserons-nous seulement par ses symptômes au point de vue clinique, sans nous préoccuper en ce moment des analo-

gies ou des différences capitales de la structure intime des tumeurs qu'on a placées dans un même groupe.

Au point de vue de la clinique qui a servi de point de départ à l'étude anatomique et qui sera toujours notre plus fidèle guide, car elle représente les vérités d'observation que nous ont léguées les siècles passés, voici comment on peut définir les tumeurs cancéreuses :

Ce sont des tumeurs qui désorganisent les tissus où elles se développent, qui s'étendent fatalement aux parties voisines sans jamais rétrograder; qui s'ulcèrent lorsqu'elles sont placées près de la peau ou d'une muqueuse, qui récidivent lorsqu'on en a fait l'ablation, qui se généralisent assez souvent à tous les organes et tissus de l'économie, en commençant par les ganglions lymphatiques, et qui amènent constamment la mort.

Cette définition, qui réunit tous les caractères de ces tumeurs, est bien évidemment plus complète que ne le serait la majorité des cas pris en particulier. Elles ont, en effet, une *marche*, une *extension* plus ou moins rapides; quelques-unes, et de celles qu'on regarde à bon droit comme les plus dangereuses, peuvent même ne pas récidiver après l'ablation, et Velpeau cite des cas où la récidive s'est fait attendre un si grand nombre d'années, qu'ils se rapprochent beaucoup d'une guérison. Mais que sont quelques faits isolés de récidive tardive à se produire, en comparaison avec le nombre incalculable des observations où le cancer se reproduit sur place dans les ganglions et dans tous les tissus avec une effrayante rapidité?

La *propagation aux ganglions lymphatiques* et leur transformation cancéreuse est fréquente, mais on est loin de l'observer toujours, même dans les cas de cancer bien observé, sans parler des cas de cancroïde, où l'on avait nié d'abord leur altération.

Quant à la *généralisation du cancer*, quant aux masses cancéreuses secondaires qui se développent dans les organes, par exemple le foie, le poumon, etc., et sur les séreuses, où elles affectent la forme de granulations ou tubercules (Cruveilhier), on l'observe plus rarement. Elle ne se produit, en effet, comme fait général, que dans le cas de cancer primitif qui ne tue pas par lui-même et par son extension ; elle peut ne se développer que longtemps après le début de la tumeur primitive, de telle sorte qu'elle est particulièrement la suite des tumeurs des

organes qui ne sont pas directement nécessaires à la vie, ou qui n'ont pas de rapports avec les grandes cavités séreuses. Dans ces conditions, en effet, la tumeur se développe sans mettre la vie en danger ; elle suit toutes ses phases, récidive si on l'opère ; elle a le temps d'envahir les ganglions lymphatiques voisins, et finit par causer la cachexie cancéreuse et des dépôts secondaires dans tous les organes.

Si donc on prend en considération le *siége des tumeurs cancéreuses*, on s'expliquera facilement pourquoi, par exemple, le cancer du sein pourra, pendant plusieurs années, ne pas altérer la constitution des malades qui le portent, et ne se généralisera que longtemps après son début. Cruveilhier (1) cite à ce sujet l'observation d'une dame qu'il a soignée pendant seize ans d'un cancer du sein, et dont la santé générale ne s'est altérée que dans les six derniers mois de la maladie. Au contraire, dans d'autres organes, à l'estomac, au col de l'utérus, une tumeur cancéreuse, carcinome ou cancroïde, dure rarement plus de trois à quatre ans, et dans un relevé de cinquante autopsies de cancer de l'utérus faites par moi (2) en 1863 à la Salpêtrière, la durée du mal jusqu'à la terminaison ultime n'a jamais dépassé quatre ans ; sa moyenne était de dix-huit mois. C'est qu'alors les fonctions de l'organe, l'estomac par exemple, sont nécessaires à la vie, ou bien la tumeur détermine par son siége des complications mortelles, par exemple une péritonite généralisée, lorsqu'elle siége à l'utérus.

La constitution propre des malades, le milieu hygiénique qui les entoure, constituent aussi très-probablement des conditions favorables ou non aux progrès du mal, et bien que nous ne soyons pas en mesure de spécifier ces conditions diverses, on n'en doit pas moins les faire entrer en ligne de compte.

De plus, comme l'ont bien prouvé toutes les recherches micrographiques, et comme nous espérons l'établir clairement nous-même, les nombreuses espèces anatomiques qu'on peut regarder en clinique comme des cancers sont loin d'offrir toutes le même degré de gravité. Elles possèdent, dans leur structure, dans la variété de cellules épithéliales qui les constituent, et dans la multiplication plus ou moins facile de ces cellules, autant de conditions différentes ; c'est ainsi que le

(1) *Anatomie pathologique générale*, t. V.
(2) *Journal de l'anatomie*, 1864, p. 472.

plus souvent le cancer colloïde est moins grave que l'encéphaloïde et le squirrhe; que les tumeurs qu'on a appelées cancroïdes s'accroissent en général bien moins rapidement que les variétés précédentes; dans ce groupe du cancroïde, nous remarquerons en passant l'influence du siége qui est telle que deux tumeurs semblables comme structure, l'une occupant le dos du nez, l'autre la lèvre inférieure, diffèrent essentiellement dans leur marche et leurs progrès. Celle qui siége à l'orifice buccal et sur la muqueuse causera la mort en très-peu de temps, tandis que l'autre pourra rester stationnaire pendant de longues années.

Et pour les autres variétés de tumeurs si caractéristiques dans leur structure que Broca appelait des pseudo-cancers, pour les tumeurs constituées par des éléments fibro-plastiques, des myéloplaxes, des médullocelles, des cellules de cartilages, peut-on s'empêcher de leur reconnaître une marche et une gravité différentes de ce qu'on observe dans le squirrhe et l'encéphaloïde. Ces tumeurs se développent, il est vrai, rapidement, en se substituant aux tissus où elles naissent; elles récidivent souvent après leur extirpation; mais elles n'altèrent que bien rarement les ganglions lymphatiques, et, caractère bien important, elles ne se généralisent presque jamais. Et cependant, les faits de généralisation des tumeurs fibro-plastiques, recueillis par Lebert, ceux qui se sont produits depuis nous obligent, si nous conservons une classe de tumeurs appelées cancers, à y faire rentrer celles qui ont pour éléments essentiels les cellules fibro-plastiques, les myéloplaxes, etc.

Ce n'est pas ici le lieu de discuter l'opportunité du groupe des tumeurs appelées *cancer;* nous ne pouvons le faire qu'après avoir étudié complétement la structure des diverses espèces morbides qui y sont rangées; mais nous ferons tout au moins remarquer dès à présent que cette classe renferme des tumeurs complétement différentes en anatomie pathologique, et qui offrent, au point de vue clinique, autant de différences que de points de contact. Il en résulte que ce groupe n'est pas naturel; mais je ne puis en critiquer logiquement la valeur qu'après avoir exposé les pièces du procès, et nous ne voudrions pas, avant la fin de ce mémoire, en formuler la conclusion.

Jusqu'à plus ample informé, nous prenons le mot *cancer* dans le sens que lui attribuent les cliniciens, et nous allons étudier au point de vue anatomique les tumeurs si variées de siége et de nature qu'on désigne

sous ce même nom, en nous efforçant de mettre d'accord ces deux termes de la question : *anatomie pathologique* et *symptômes*.

Ainsi notre travail sera divisé en deux parties : La *première*, qui comprendra l'*anatomie pathologique des diverses variétés de tumeurs dites cancéreuses en clinique ;* la *seconde*, dans laquelle nous examinerons la *valeur de ces caractères anatomiques*.

PREMIÈRE PARTIE

DESCRIPTION DES DIVERSES TUMEURS APPELÉES CANCÉREUSES EN CLINIQUE

CHAPITRE PREMIER.

CLASSIFICATION DES TUMEURS CANCÉREUSES.

Division. — On s'entend généralement assez bien sur la division du groupe des affections cancéreuses et sur ses diverses variétés ; c'est qu'en effet ces variétés ont été fondées sur les caractères fournis par l'examen à l'œil nu. Ainsi, en comparant les divisions que donnent les deux doyens et les deux plus illustres professeurs d'anatomie pathologique, Cruveilhier en France, et Rokitansky en Allemagne, on verra qu'elles sont à peu de choses près semblables ; la division de Cruveilhier (1) est le type de celles qui sont basées sur les caractères physiques de dureté ou de mollesse et de couleur ; il en admet quatre variétés, qui sont :

1° Le squirrhe ou cancer dur ;
2° L'encéphaloïde ou cancer mou ;
3° Le cancer épithélial ou cancer fragile ;
4° Le cancer mélanique ou noir.

Les deux premières espèces peuvent se montrer sous quatre formes : 1° D'infiltration ; 2° de végétations ; 3° de tubercules ; 4° de tumeurs. Cruveilhier fait une classe à part (XVIIIe classe, t. V) des dégénérescences

(1) Cruveilhier, *Anatomie pathologique générale*, t. V, 1865.

colloïdes ou gélatiniformes. Cependant, un grand nombre des observations qu'il donne à ce propos montrent manifestement par leur récidive, par leur extension fatale et leur généralisation, qu'elles font partie du groupe des cancers. Il est vrai que cette apparence colloïde peut se montrer dans des tumeurs fibreuses (myxome) ou fibro-plastiques (sarcome colloïde), mais elle appartient aussi au véritable cancer, ainsi que tous les auteurs (1) l'ont constaté, ainsi que le prouvent même les observations de Cruveilhier.

La division de Rokitansky est la suivante :

1° Cancer fibreux (squirrhe);

2° Cancer médullaire (encéphaloïde);

a. Cancer médullaire papillaire.

b. Cancer médullaire mélanique.

3° Cancer épidermique;

4° Cancer colloïde;

5° Cancer fasciculé (*carcinoma fasciculatum*).

La synonymie française de ce dernier est tumeur fibro-plastique.

Follin, le dernier, je crois, des auteurs français qui ait donné une division du cancer, admet quatre variétés du carcinome :

1° L'encéphaloïde, qui peut être mélanique;

2° Le squirrhe;

3° Le cancer colloïde;

4° Le cancer dendritique (papillaire).

Il décrit à part l'épithélioma et les tumeurs fibro-plastiques.

Voici maintenant une classification plus compliquée que l'un des élèves de Virchow, Paulicki, a donné dans un livre rédigé d'après ses leçons (2).

Le carcinome comprend :

1° Le squirrhe ou carcinome fibreux;

2° Le carcinome ossifiant;

3° Le carcinome muqueux (colloïde);

4° L'encéphaloïde ou carcinome médullaire;

5° Le carcinome télangiectode (hématode des auteurs français);

(1) La matière colloïde n'indique par elle-même ni la bénignité, ni la malignité des tumeurs qui en son t composées. (Velpeau, *Maladies du sein*, 5e édit., p. 465.)

(2) Paulicki, *Allgemeine Pathologie*, t. I, 2e livraison. Lissa, 1863.

6° Le carcinome mélanique;
7° Le carcinome papillaire;
8° Le carcinome alvéolaire.

Paulicki décrit en outre à part : Le cancroïde, les tumeurs perlées, le sarcome, qui renferme pour lui plusieurs espèces différentes, entre lesquelles se trouvent les tumeurs fibro-plastiques, les tumeurs à myéloplaxes et à médullocelles des auteurs français.

La division de Paulicki peut être facilement simplifiée, car, ainsi que nous le montrerons dans le courant de notre description, le carcinome papillaire n'est pas une variété distincte; le télangiectode peut être considéré comme une sous-variété de l'encéphaloïde, et le carcinome mélanique appartient tantôt au cancer dur, tantôt au cancer médullaire, tantôt au groupe des tumeurs fibro-plastiques. Le carcinome alvéolaire rentre aussi dans le cancer colloïde.

Pour nous, voici la classification à laquelle nous nous sommes arrêté après mûre réflexion, et qui nous servira de guide dans cette étude analytique.

Tout d'abord les tumeurs comprises dans le groupe du carcinome et du cancroïde ont pour caractère commun d'être constituées en majeure partie par des éléments semblables à des cellules épithéliales existant à l'état normal, et, en raison de ce caractère essentiel, nous leur donnerons le nom de *tumeurs épithéliales*.

Mais ces cellules sont libres les unes par rapport aux autres; elles sont polymorphes, sphériques, en raquette, etc., et elles sont contenues dans des mailles alvéolaires, constituées elles-mêmes par du tissu conjonctif dans toutes les variétés du *carcinome*. Au contraire, dans le *cancroïde* de la peau et des muqueuses, elles sont engrenées ou soudées les unes aux autres, comme dans un tissu épithélial normal; elles sont toutes régulièrement disposées et égales entre elles dans leur disposition, qu'elles affectent la forme de papilles ou de cavités acineuses. On peut donc diviser les tumeurs épithéliales en deux genres : le *carcinome* et le *cancroïde*.

Les variétés du *carcinome* seront déterminées par les variations relatives de la trame et des cellules, par les modifications particulières que peuvent subir ces deux parties constituantes de la tumeur. Ainsi l'épaisseur des cloisons et la petitesse des alvéoles où sont contenues les cel-

lules caractériseront le carcinome à trame épaisse, cancer fibreux ou *squirrhe*. Nous aurons comme sous-variétés du squirrhe, le *squirrhe commun*, le *squirrhe ossifiant* dans lequel la trame est ossifiée, et le *squirrhe colloïde par places*.

Le *cancer médullaire* est au contraire caractérisé par la prédominance de ses cellules sur la trame toujours mince, et parfois même réduite aux vaisseaux. Les alvéoles sont plus grands et la tumeur plus molle. Les sous-variétés du cancer médullaire ou encéphaloïde seront : l'*encéphaloïde commun*, le *carcinome hématode* ou *télangiectode*, dont les vaisseaux présentent des dilatations multiples, le *carcinome mélanique*, le *chloroma* (tumeurs de coloration verte observées dans le cerveau), et l'encéphaloïde dont une partie est en transformation *colloïde*.

Nous regardons enfin comme une variété distincte le *carcinome alvéolaire* ou *colloïde*, parce qu'il peut revêtir cette forme d'emblée et se généraliser avec la même apparence dans les différents viscères. Cette variété est caractérisée par la modification colloïde (vésiculeuse) de ses cellules et une altération analogue de sa trame.

Les variétés du second genre des tumeurs épithéliales ou cancroïdes sont au nombre de deux principales :

1° Le cancroïde à épithélium pavimenteux, dans lequel les cellules peuvent s'agglomérer en forme de papilles ou d'acini, et subir la transformation cornée (globes épidermiques) ou la transformation colloïde, ce qui formera autant de sous-variétés.

2° Le cancroïde à cellules cylindriques, dont les éléments subissent aussi parfois la dégénérescence colloïde.

Les caractères essentiels de cette division des tumeurs épithéliales (1) sont résumées dans le tableau suivant :

(1) Nous ne donnons ici que les tumeurs épithéliales regardées cliniquement comme cancéreuses. Nous mentionnerons plus loin les tumeurs bénignes de ce groupe, par exemple les adénomes et les petites tumeurs de la dure-mère et du cerveau, qui sont formées de cellules analogues à l'épithélium des veines (*gliome* de Virchow).

Tumeurs appelées cancéreuses et constituées par une hypergenèse et une hétérotopie de l'épithélium.

Constituées par des cellules sphériques ou irrégulièrement prismatiques, en raquette, volumineuses, ou par des noyaux, tous éléments non soudés les uns avec les autres, et disposés sans ordre dans une trame fibro-vasculaire ou simplement vasculaire. . . .	*Carcinome*	fibreux ou squirrhe.	commun. ossifiant. colloïde par places.
		médullaire ou encéphaloïde	commun. hématode ou télangiectode. mélanique. vert ou chloroma. colloïde par places.
		collïode ou alvéolaire.	
Constituées par des cellules semblables à celles du tégument externe ou interne, intimement soudées les unes aux autres	*Cancroïde*	à cellules pavimenteuses . .	papillaire acineux avec transformation cornée ou transformation colloïde de ses cellules.
		à cellules cylindriques.	

CHAPITRE II.

DU CARCINOME.

§ I. Première variété. — Du squirrhe commun.

Le squirrhe, forme très-fréquente et très-grave, la seule que certains auteurs, Abernethy et Scarpa, par exemple, regardaient comme du cancer, est aussi celle qui a fait donner le nom de cancer, à cause de l'analogie grossière de ses prolongements rayonnés avec les pattes d'un

crabe (καρκῖνος, cancer, *Krebs*). Le sein est l'organe qui en est le plus souvent le siége, et c'est aussi là que nous l'étudierons spécialement. Sa dureté, sa forme, soit rayonnée, soit en plaques qui envahissent rapidement la peau, lui ont fait donner par Velpeau les noms de squirrhe ligneux, rayonné, ou rameux, en cuirasse, etc.; il se dissémine souvent sous forme de tubercules cutanés, qui s'ulcèrent enfin, après avoir envahi la peau, et donnent lieu à des ulcères souvent atrophiés et à base dure (squirrhe atrophique).

Caractères du squirrhe à l'œil nu. — Lorsqu'on examine, sur une coupe, une tumeur squirrheuse, on peut constater à l'œil nu la prédominance du tissu fibreux qui entre dans la composition du tissu morbide de nouvelle formation. Ce tissu résiste énergiquement à la pression ; il est très-dur, blanchâtre, semi-transparent ou grisâtre, et lorsqu'on le racle avec le dos du scalpel, ou lorsqu'on le presse fortement, on obtient sur la surface de coupe un peu de *suc laiteux*, en général assez fluide, miscible à l'eau. Le suc est plus abondant dans les portions centrales ou anciennes de la tumeur que dans les parties périphériques qui sont plus récentes. Il y a si peu de vaisseaux dans cette variété de tumeur qu'on a pu les nier; mais il existe bien réellement un réseau de capillaires injectés et figurés récemment par Billroth.

Examen microscopique. — Lorsqu'on examine le suc cancéreux, on le trouve composé de cellules et de noyaux. Ces éléments sont souvent, dans le squirrhe du sein et des autres organes, relativement petits. Ainsi les noyaux qui possèdent un nucléole ne mesurent guère que de 6 à 8 millièmes de millimètre, et les cellules dont la forme est ronde ou polyédrique, ne mesurent habituellement pas plus de $0^{mm},009$ à $0^{mm},010$. Tels sont les éléments du suc cancéreux dans ces tumeurs rapprochées de leur début.

Mais, au lieu de trouver dans le suc cancéreux les éléments précédents, on peut y rencontrer des cellules volumineuses de forme très-variée, telles que celles représentées dans la figure suivante.

Parmi ces cellules, les unes sont complétement sphériques (*b*) ou se rapprochent de cette forme; d'autres sont plus ou moins régulièrement prismatiques, coniques (*c*, *c*,), en raquette (*a*, *a*), ou fusiformes (*d*), possédant toutes un ou plusieurs gros noyaux ovoïdes ou sphériques, pourvus eux-mêmes de gros nucléoles brillants. Ce sont là les cellules

qu'on a données comme spécifiques du cancer, et qui se rencontrent en réalité avec les mêmes caractères sur plusieurs muqueuses, notamment dans le liquide des uretères et des bassinets. Quelques-unes d'entre elles contiennent plusieurs noyaux, et ces cellules mères atteignent alors des dimensions considérables ; elles présentent souvent dans ce cas des espaces creusés dans leur substance, espaces vides ou renfermant dans leur intérieur un noyau ou une cellule ; ce sont des espaces générateurs (physalydes de Virchow), *h*, *h*. Cette variété de cellules sera étudiée avec plus de détails à propos du cancer colloïde. Enfin, elles peuvent présenter dans leur intérieur des granulations graisseuses et finir par n'être plus que des corps granuleux. Ces cellules sont isolées les unes des autres, et libres dans le liquide laiteux du cancer.

Fig. 1. — Éléments du suc cancéreux (grossissement de 250 diamètres). — *a*, *a*. Cellules irrégulières se rapprochant de la forme sphérique. — *b*. Cellule sphérique. — *c*, *c*. Cellules se rapprochant de la forme prismatique. — *d*. Cellule fusiforme. — *e*. Cellule en sablier. — *f*, *f*. Grandes cellules mères présentant des espaces générateurs. — *h*, *h*. Cellules excavées.

L'étude du suc cancéreux ne donne qu'une partie de l'examen microscopique. Il faut, en effet, savoir quel est le rapport des cellules entre elles et avec la trame de la tumeur, et étudier particulièrement cette trame (*stroma* des auteurs allemands). On n'y parvient qu'en enlevant sur la surface de section des tranches minces qu'on puisse examiner par transparence.

Sur ces coupes, on voit au microscope (à des grossissements de 80 à 200 diamètres) des tractus de tissu conjonctif entrecroisés, qui laissent entre eux des espaces ou alvéoles ronds ou ovalaires, remplis de cellules (fig. 2). La présence de ces cloisons, circonscrivant des alvéoles, est un fait que nous retrouverons dans presque toutes les espèces du carcinome ; mais elles offrent, dans le cas particulier du squirrhe, un caractère essentiel sur lequel tous les observateurs ont insisté ; c'est qu'elles sont plus épaisses, plus denses que dans toute autre variété de

cancer ; c'est que les espaces ou alvéoles qu'elles limitent sont plus petits dans le squirrhe que partout ailleurs. Ces caractères, vus au microscope, nous expliquent parfaitement pourquoi

1° La tumeur offre à l'œil nu l'apparence fibreuse et une grande dureté ;

2° Pourquoi elle possède moins de suc laiteux que les autres variétés de cancer ;

C'est dans les tractus de tissu lamineux composés de fibres et de noyaux que passent les vaisseaux capillaires du cancer. Ce tissu conjonctif peut subir aussi des modifications ultérieures : il s'infiltre assez souvent de granulations graisseuses dans les parties les plus anciennes de la tumeur : ces granulations sont surtout déposées autour des corpuscules de tissu conjonctif : il peut se ramollir, s'amincir ou se détruire, ce qui détermine le ramollissement et l'ulcération des tumeurs.

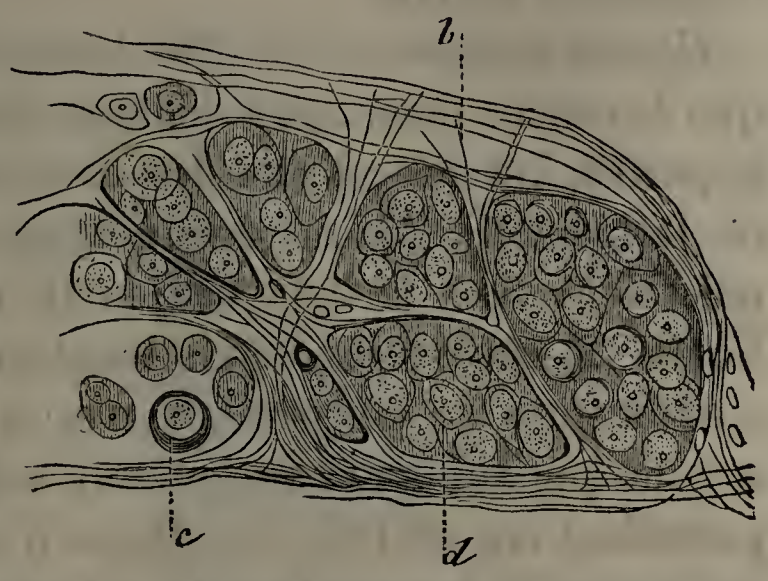

Fig. 2. — Trame et cellules du carcinome. — *b*. Cloisons formées de tissu lamineux. — *d*. Cellules. — *c*. Une cellule vésiculeuse.

Maintenant quel est le rapport des cellules épithélioïdes entre elles et avec les parois des alvéoles qui les contiennent. Sur les coupes microscopiques, on voit ces éléments, cellules ou noyaux, remplir chacune des petites cavités : ils sont au contact les uns des autres, ou séparés par un liquide granuleux ; ils sont habituellement disposés sans ordre ; ils ne sont pas cohérents, et peuvent se déplacer les uns par rapport aux autres, et c'est précisément cette propriété qu'ils possèdent de rouler les uns sur les autres qui donne au suc cancéreux son apparence propre et son homogénéité.

Telle est la description générale, typique du carcinome squirrheux ; telles sont ses deux parties constituantes essentielles, les cellules et la trame ; mais si telle est la constitution de la tumeur à sa période d'état, ses caractères présentent de nombreuses variations suivant qu'on l'étudie dans les divers organes et à ses divers stades d'évolution. Ce sont précisément ces variations du type que nous devons maintenant étudier dans tous les organes, et particulièrement au début de la formation des

tumeurs, car c'est dans ce stade initial que nous trouverons les différences qui vont s'effaçant à mesure que la néoplasie arrive à son développement parfait.

Cancer mammaire. — Des faits irrécusables nous ont permis de voir que le cancer mammaire débutait souvent par une hypergenèse et une hypertrophie des cellules des culs-de-sac et des conduits glandulaires de la mamelle (1), en même temps que des noyaux et des cellules naissaient dans le tissu conjonctif qui sépare les acini de la glande. Robin (2) considère depuis longtemps le cancer du sein comme une modification de son parenchyme, et j'ai moi-même décrit (3) les altérations que subissent les culs-de-sac et les conduits. Les culs-de-sac, possédant encore leur membrane d'enveloppe, sont remplis par l'hypergenèse de leur épithélium qui passe à l'état pavimenteux ou sphérique, en même temps qu'en dehors du cul-de-sac, dans le tissu conjonctif voisin, naissent des noyaux volumineux sphériques ou ovoïdes. Ceux-ci deviendront à leur tour des cellules, les parois propres des glandes ne tarderont pas à être résorbées, et tout un acinus arrivera à n'être plus qu'une trame de tissu lamineux, dont les mailles seront remplies par des cellules nées à la fois dans l'intérieur et à l'extérieur des culs-de-sac glandulaires : les modifications de ce tissu aboutiront en d'autres termes à la structure typique du carcinome, des cellules dans une trame fibreuse. Dans les conduits galactophores se manifeste une hypergenèse analogue de l'épithélium ; le conduit en est rempli et distendu longtemps avant que ses parois résistantes ne s'altèrent et ne se détruisent ; il en résulte que dans des cancers du sein qui datent de plusieurs mois à un an, on voit les conduits galactophores principaux remplis par un liquide laiteux composé de grandes cellules irrégulièrement pavimenteuses, souvent en dégénérescence graisseuse, et dans ce cas le contenu des conduits est caséeux, plus ou moins consistant et jaunâtre.

Dans la plupart des cancers du sein assez rapprochés de leur début, lorsqu'on racle la surface de section et qu'on examine le liquide obtenu

(1) *Contributions à l'histoire du développement histologique des tumeurs épithéliales* (*Journal de l'anatomie et de la physiologie* de Robin, 1865).

(2) Voir *Comptes rendus de la Société de biologie* et *Dictionnaire* dit de Nysten, éditions de 1858 et 1864.

(3) *Journal de l'anatomie*, pl. XXVI et XXVII, 1865.

au microscope, on y découvre des filaments pleins, anastomosés et terminés en culs-de-sac, qui sortent des conduits et culs-de-sac altérés de la glande (fig. 3).

Robin a signalé cette particularité, que Billroth a également représentée (1) sous le nom de *pseudo-acinöse-zellen-cylinder*.

Ces cylindres sont composés soit de noyaux, soit de cellules épithéliales pavimenteuses ou cubiques, toutes de même grosseur ; ils siégent

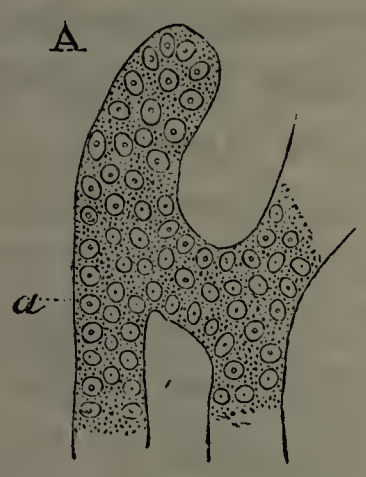

FIG. 3. — Cylindres épithéliaux dans le suc laiteux d'une tumeur cancéreuse du sein. — A. Extrémité libre. — *a*. Trajet et anastomose de ces cylindres. Grossissement de 150 diamètres.

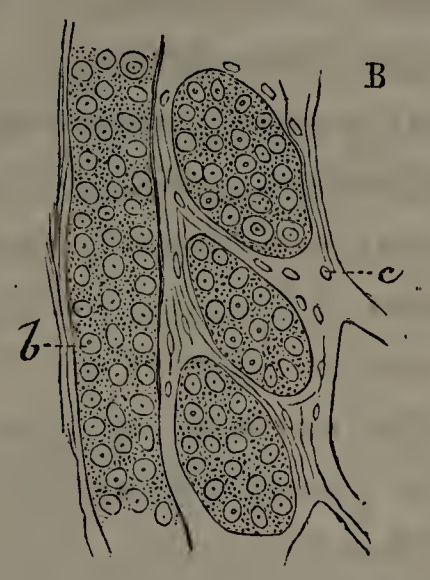

FIG. 4. — Coupe de la même tumeur. Grossissement de 150 diamètres.

dans des cavités cylindriques qui leur servent de moule, mais qui ne possèdent plus de membrane glandulaire propre, ainsi qu'on peut s'en assurer par l'inspection de la figure 4.

La partie centrale de la tumeur est habituellement plus opaque et plus jaune que sa partie périphérique ; dans la partie centrale qui s'est développée la première, les cellules commencent à subir la dégénération graisseuse, tandis que les nouvelles cellules formées à la périphérie donnent à cette région un aspect un peu transparent. Dans les parties qui sont opaques, lorsqu'on les étudie au microscope sur des coupes, on voit que toutes les cellules qui composent le réseau des filaments sont devenues granuleuses, infiltrées de granulations graisseuses. Lorsqu'on connaît cette particularité, on peut souvent la prévoir en regardant la tumeur à l'œil nu ; on voit alors des lignes jaunes très-fines sur

(1) Billroth, *Allgemeine Chirurgie*.

la coupe de la tumeur ; on peut même les faire sortir par la pression comme de petits filaments vermiformes. Ces lignes jaunes anastomosées ou radiées sont les filaments précédents devenus graisseux.

Ainsi, les tumeurs cancéreuses du sein présentent presque toujours à leur centre une certaine opacité ou des parties jaunâtres parfois ramollies, tandis que la périphérie, plus jeune, semi-transparente, continue à s'accroître sous forme de bourgeons et de masses sphériques qui sont tantôt adhérentes à la tumeur primitive, et tantôt se répandent isolées dans les tissus voisins.

En étudiant ces noyaux ou petites tumeurs secondaires dans les tissus où elles ne tardent pas à se montrer à la suite des squirrhes mammaires, nous apprendrons le mode de début du cancer dans ces tissus.

Propagation à la peau. — La peau est rapidement atteinte dans le cancer du sein, et ce qu'il y a de remarquable, c'est que la structure des tubercules cutanés cancéreux et de l'infiltration cancéreuse du derme qui lui donne souvent une épaisseur d'un centimètre, n'est pas exactement la même que celle de la tumeur primitive ; la différence tient à la structure propre de la peau.

Si l'on étudie sur des coupes la structure du derme infiltré et épaissi, on voit qu'il n'y a généralement pas d'alvéoles bien formés et réguliers, mais que les fibres de tissu lamineux et élastique sont séparées par de petits îlots allongés composés de noyaux sphériques ou ovoïdes de 0,006 à 0,007, ou par de petites cellules sphériques.

Dans les parties où cette altération commence et qui contiennent, à l'état normal, des vésicules adipeuses, dans le tissu cellulaire sous-cutané, par exemple, voici ce qui se passe relativement aux vésicules adipeuses : on sait, [Virchow (1), Robin (2)], que les vésicules adipeuses sont développées primitivement dans une cellule embryo-plastique (Robin), ou, ce qui est la même chose, dans un corpuscule de tissu conjonctif (Virchow), et que le noyau de la cellule est rejeté à la périphérie de la vésicule. Dans le cancer à son début, il se fait une génération de noyaux et de petites cellules autour de la vésicule adipeuse, par division du noyau selon Virchow, et cette hypergenèse se continuant en même

(1) Virchow, *La Pathologie cellulaire*, trad. par P. Picard, Paris, 1861.

(2) Robin, *Gazette médicale*, 1864, et *Dictionnaire encyclopédique des sciences médicales*, 1865, tome II, p. 11.

temps que la graisse est résorbée, il se forme, à la place de la vésicule huileuse primitive, un îlot de noyaux cancéreux.

Bien des fois j'ai pu vérifier ce processus dans la peau et dans le tissu cellulaire sous-cutané.

Dans la forme tuberculeuse du squirrhe qui donne lieu à des tubérosités saillantes à la peau, on peut très-facilement s'assurer, sur des coupes de la peau à leur niveau, qu'elles sont en majeure partie formées par l'hypertrophie du réseau papillaire du derme. Lebert (1) avait déjà vu ce fait en 1846. Dans l'intérieur des papilles se sont aussi formés de nombreux noyaux, et c'est l'hypertrophie des papilles dans un point limité qui cause la tumeur, si petite parfois, qu'on la reconnaît

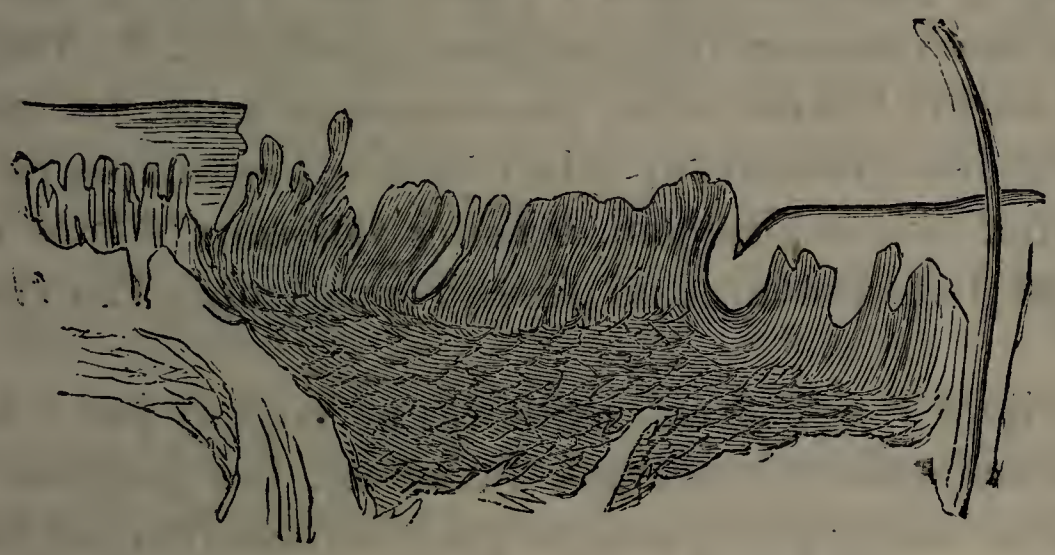

Fig. 5. — Ulcération de la peau au niveau d'un tubercule cancéreux. (Grossissement de 30 diamètres.)

mieux au toucher qu'à la vue. Ces petits tubercules cancéreux deviennent luisants, humides à leur partie saillante et finissent par s'ulcérer. Les cellules épidermiques tombent et, dans le point qui en est privé, les papilles forment le fond de l'ulcère et peuvent là s'accroître en toute liberté. La figure 5 représente une de ces ulcérations sur un tubercule cutané dans un cas de généralisation du squirrhe du sein.

C'est par un processus tout à fait semblable que la tumeur primitive arrive à s'ulcérer. L'ulcération est, là aussi, précédée par l'infiltration du derme par des noyaux et des cellules de nouvelle formation et par l'hypertrophie des papilles qui amènent la chute de l'épiderme. Le liquide ichoreux, qui baigne la perte de substance, est généralement

(1) Lebert, *Bulletin de l'Académie impériale de médecine*, 1846.

peu abondant dans le squirrhe; il se dessèche et forme des croûtes. Ce liquide, ces croûtes, ont pour élément essentiel des globules de pus. Dans la forme appelée squirrhe atrophique, cet ulcère n'a pas de tendance à s'étendre, il s'enfonce et la tumeur semble revenir sur elle-même.

Propagation au système lymphatique.— Dans certains cas, longtemps avant l'ulcération de la peau, des lignes sinueuses, saillantes et dures se dessinent sous la peau de la région mammaire en rayonnant du mamelon comme d'un centre. Nous avons observé un fait de ce genre, dans lequel ces lignes sinueuses allaient se rendre dans l'aisselle, aux ganglions axillaires tuméfiés eux-mêmes et durs, et l'examen pendant la vie, suivi de la nécropsie, nous a appris que c'était là une altération cancéreuse des vaisseaux lymphatiques superficiels. M. Velpeau, qui a observé plusieurs fois des lignes sinueuses analogues, les avait rapportées à la distension des canaux galactophores. Ceux-ci peuvent, en effet, faire un relief dans le mamelon, mais les vaisseaux dilatés qui se rendent aux ganglions axillaires ne peuvent appartenir qu'au système lymphatique.

Les ganglions lymphatiques axillaires ne tardent pas à se tuméfier et à être complétement cancéreux (infection). Ces ganglions sont gros, ovoïdes, réunis en chapelet ; mais ce qui est caractéristique du squirrhe, c'est qu'ils ont une dureté considérable. Le tissu conjonctif qui les entoure est souvent aussi transformé, mais habituellement on peut encore les en isoler. Lorsqu'on en fait une section, ils résistent et crient sous le scalpel. La surface de section en est plane, blanche, un peu semi-transparente, lisse et polie, presque éburnée ; quand on la racle avec le scalpel, on obtient un peu de suc fluide et à peine blanchâtre. A l'examen microscopique soit du suc lui-même, soit de la trame examinée sur des coupes, on obtient exactement les mêmes résultats que pour la tumeur primitive du sein. Ce sont les mêmes noyaux ou cellules avec des filaments pseudo-glandulaires dans certains cas, c'est la même trame alvéolaire dont les cavités sont petites et remplies des éléments précédents.

En même temps que le système lymphatique est envahi par le cancer, la tumeur primitive continue à s'accroître ; autour d'elle, dans les muscles pectoraux et intercostaux, dans le tissu conjonctif, dans les

côtes, dans les nerfs intercostaux, dans la plèvre, dans le poumon, etc., se développent de proche en proche des tubercules ou granulations secondaires plus ou moins nombreuses et généralisées ; dans le plus grand nombre des malades opérées d'abord de squirrhe du sein qui viennent mourir dans les salles des Incurables à la Salpêtrière, la majeure partie des tissus et des organes de l'économie en sont parsemés. D'après tous les relevés statistiques faits à ce sujet, d'après nos propres observations, on peut affirmer que de toutes les variétés du cancer c'est le squirrhe du sein qui fournit le plus grand nombre de dépôts secondaires généralisés à tous les organes.

Nous ne reproduisons pas ces statistiques, il nous suffira de renvoyer le lecteur au grand ouvrage de Lebert, qui a comparé à cet effet un si grand nombre d'observations ; mais il rentre dans le cadre que nous nous sommes tracé d'étudier la structure de ces masses secondaires dans les divers systèmes et dans les divers organes. Nous devons nous assurer en effet si, dans les produits de sa généralisation, le squirrhe conserve partout la physionomie qui lui est propre et qu'il montre dans la tumeur primitive.

Eh bien ! la réponse est affirmative ; partout les masses secondaires ont les caractères distinctifs du squirrhe, modifiés seulement par la texture propre des parties où il se développe. Nous en aurons les preuves en suivant la généralisation dans tous les tissus.

Squirrhe des parois des veines. — Nous avons vu le squirrhe infiltré du derme et du tissu cellulaire. C'est une structure identique qu'on observe dans toutes les parties composées de tissu lamineux, *dans les parois des lymphatiques*, *dans les veines et dans les artères.* De ces trois ordres de vaisseaux, les veines sont les seules qui soient atteintes dans la majorité des cas ; aussi les prendrons-nous comme type : les parois de la veine s'épaississent, les plans de fibres lamineuses, élastiques et musculaires qui la composent sont éloignés par l'interposition des groupes de noyaux et de petites cellules, formant quelquefois de véritables alvéoles. Il se forme une saillie bourgeonnante du côté de la cavité veineuse et la veine est oblitérée en ce point. C'est là ce que l'on a appelé à tort une perforation de la veine par le cancer : les parois de la veine ne sont réellement perforées que dans les cas très-rares où elles se trouvent en contact avec un foyer cancéreux ramolli. Ce n'est

pas, en d'autres termes, le tissu morbide qui troue la paroi veineuse, mais au contraire cette paroi elle-même, qui, par suite de la formation de noyaux et de cellules dans son intérieur, fait saillie dans la lumière du vaisseau sous forme d'un bourgeon. Nous avons observé plusieurs fois cette disposition sur des coupes transversales des veines oblitérées. Le bourgeon s'accroît plus tard et remplit complétement la veine. Nous reviendrons sur ce point en traitant de la participation des veines aux autres espèces de tumeurs.

Dans le tissu osseux, dans les côtes, dans la colonne vertébrale, dans les os des iles, dans les os du crâne, etc., le squirrhe secondaire présente aussi des caractères distinctifs sur lesquels Cazalis attire depuis longtemps l'attention de ses élèves. Il y revêt la forme infiltrée ou, ce qui est le plus fréquent, la forme de masses arrondies ou sphériques, blanches, dures, compactes, qui donnent au tissu osseux une apparence éburnée.

Cette éburnation peut être due à deux processus différents souvent réunis : 1° l'épaississement des trabécules osseuses et la formation d'ostéoplastes nouveaux ; 2° l'infiltration des éléments de la moelle par des granulations calcaires. Nous reviendrons sur ces altérations en étudiant les tumeurs à fibro-plastiques où on les rencontre souvent. Mais il peut y avoir dans le squirrhe des os une fausse apparence de solidité. Le tissu squirrheux de nouvelle formation s'est développé en effet au sein du tissu médullaire; il s'étend et s'accroît en détruisant les lamelles qui circonscrivent les cavités médullaires, et peut ainsi devenir la cause de fractures.

Les granulations cancéreuses des os ont aussi tous les caractères du squirrhe, petits éléments contenus souvent dans des alvéoles limités par du tissu conjonctif de nouvelle formation. J'ai publié un fait de carcinie généralisée à la suite de squirrhe du sein, ou dans la colonne vertébrale, et dans les os du crâne, les granulations cancéreuses montraient parfaitement les caractères du squirrhe. Dans les os plats du crâne, ces granulations avaient conservé la forme sphérique ou arrondie (1).

Dans le tissu musculaire, spécialement dans les muscles des parois

(1) *Comptes rendus de la Société de biologie*, 1863, p. 86.

thoraciques, pectoraux, intercostaux, dans le psoas, dans le cœur, ont observé ces mêmes granulations ou tubercules sphériques blancs et durs ; là le siége des noyaux et des petites cellules est constamment dans le sarcolemme, de telle sorte que les fibres musculaires sont séparées les unes des autres par une zone de noyaux et de cellules.

Les figures A et B montrent l'apparence qu'on obtient sur des coupes perpendiculaires ou parallèles à la direction des fibres.

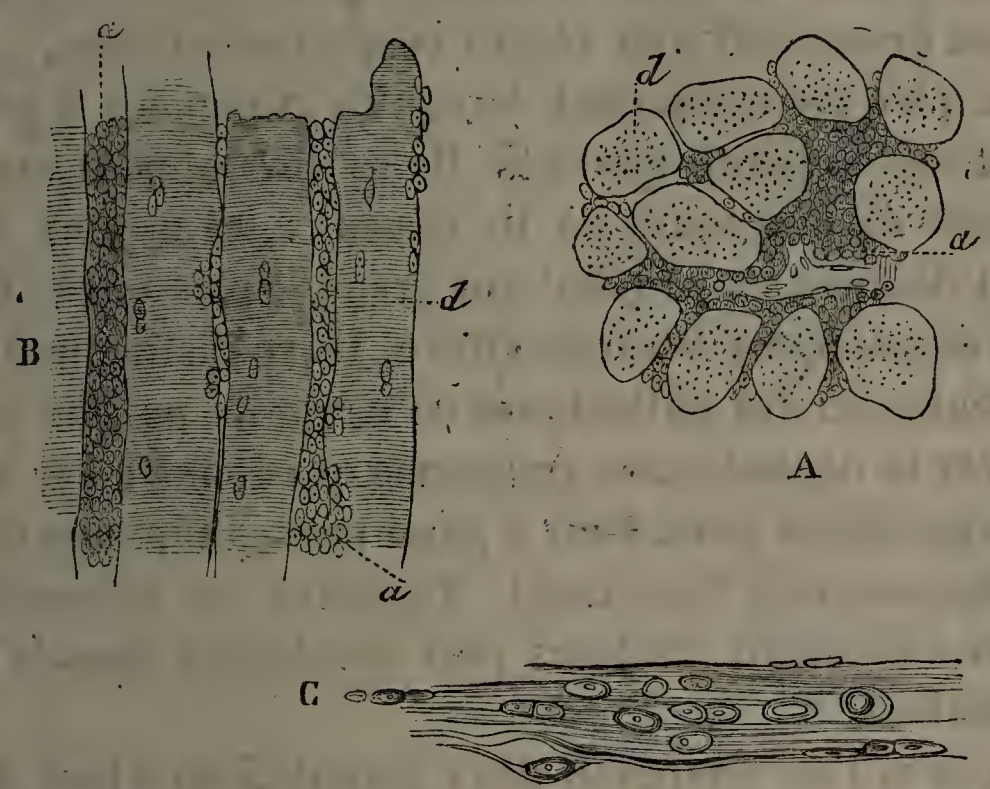

Fig. 6. — Cancer des muscles. — A. Coupe transversale d'un muscle atteint de cancer. *a*. Noyaux de nouvelle formation. *d*. Sections transversales des fibres musculaires. — B. Coupe longitudinale du même muscle. Même signification des lettres. (Grossissement de 150 diamètres.) — C. Prolifération des noyaux du sarcolemme. (Grossissement de 450 diamètres.)

On peut isoler ces fibres, qui présentent à leur surface des noyaux en voie de formation, ainsi que le montre la figure C.

Par suite du développement exubérant de ces noyaux, les fibres musculaires se détruisent en subissant, soit la transformation graisseuse, soit la transformation cireuse décrite par Zenker.

Les granulations se développent assez fréquemment *sur le trajet des nerfs*, surtout des nerfs intercostaux et des nerfs axillaires. J'ai pu observer trois fois ces névromes squirrheux sur le trajet des nerfs du plexus axillaire et deux fois sur le trajet des nerfs intercostaux (1). Ils affectent exactement la même disposition que pour les muscles, en ce

(1) *Journal de l'anatomie* par Robin, 1864, p. 183.

qui touche leur structure intime. Un nerf passe-t-il au milieu d'une granulation squirrheuse, ses tubes sont séparés par des noyaux de nouvelle formation et finissent par subir la transformation granulo-graisseuse. Mais là, comme dans le cas précédent, les éléments nouveaux sont toujours petits. Il est rare qu'on trouve dans ces cas des alvéoles bien caractérisés.

Les *séreuses*, les *plèvres*, le *péritoine*, sont presque toujours farcis à leur surface de granulations ou tubercules plus ou moins gros, saillants, blanchâtres ou présentant une légère semi-transparence, durs, isolés ou groupés en plaques et donnant, lorsqu'ils atteignent la grosseur d'un petit pois, du suc en petite quantité. Ils se développent aux dépens du tissu conjonctif de la séreuse où ils siégent : les noyaux de nouvelle formation lui donnent en ce point une grande épaisseur et forment une saillie qui se développe à la surface libre. Ils se distinguent des granulations tuberculeuses des phthisiques en ce qu'ils ne sont pas jaunes à leur centre, car la dégénération graisseuse qui donne à ces dernières la couleur jaune ne débute jamais sur d'aussi petites tumeurs cancéreuses. Ils s'en distingueraient facilement d'ailleurs au microscope par le volume de leurs éléments, toujours plus développés dans le cancer que dans la tuberculose.

Il est vrai que si l'on comparait deux granulations à leur début, l'une cancéreuse, l'autre tuberculeuse, on ne pourrait pas les différencier ; mais comme, lorsqu'une séreuse est farcie de granulations cancéreuses, il y en a toujours qui ont le volume d'une lentille, l'examen de celles-ci nous suffira pour y trouver les caractères du cancer.

Nous reviendrons d'ailleurs sur cette comparaison en traitant du mode de naissance du cancer.

Nous avons vu aussi plusieurs fois sur les séreuses, et notamment sur les plèvres viscérales dans le cas de cancer du sein, des cordons pleins, ramifiés, bosselés, dont la forme et la disposition indiquaient très-nettement qu'on avait affaire à une dégénération cancéreuse du réseau lymphatique superficiel. Virchow (1) a décrit et figuré cette disposition.

Les *membranes muqueuses* ne sont pas non plus à l'abri du cancer secondaire. Il est vrai que les granulations squirrheuses y sont beaucoup

(1) Virchow, *Die krankhaften Geschwulste*, t. I, p. 52, fig. 4.

plus rares, mais elles peuvent se montrer même sur la muqueuse de l'estomac. C'est ainsi que dans l'observation que nous venons de citer (1), la muqueuse de l'estomac, de l'intestin grêle et la muqueuse respiratoire présentaient de petites masses saillantes, blanches, dures, etc., sur presque toute leur étendue. La trachée et les bronches, aussi loin qu'on pouvait les suivre, avaient des granulations saillantes dans leur intérieur. Ces granulations siégeaient dans le tissu conjonctif de la muqueuse immédiatement au-dessous de l'épithélium et étaient, comme toutes les précédentes, caractérisées par les mêmes noyaux et cellules.

Enfin *dans les viscères*, dans le poumon, le foie, la rate, les reins et même dans l'utérus, ce qui est du reste très-rare, les granulations cancéreuses ont pour caractère commun de siéger à la surface plutôt que dans la profondeur, et le tissu où elles se développent est habituellement le tissu conjonctif qui entre dans la composition des organes.

Ainsi le siége ordinaire des granulations des poumons est le tissu conjonctif qui entoure les bronches et les vaisseaux : pour le foie, c'est à la périphérie des îlots hépatiques que se développe la granulation, dans les prolongements de la capsule de Glisson qui accompagne la veine porte. Pour le foie en particulier, où cette étude est assez facile, sur des coupes, on voit très-bien qu'au pourtour de la granulation elle-même, les groupes de cellules hépatiques qui lui sont contiguës, sont éloignées les unes des autres par l'interposition d'un tissu connectif riche en noyaux. Sur les séreuses, elles sont toujours environnées de vaisseaux ; soit qu'elles siégent sur le trajet d'un petit vaisseau, soit au point de séparation de deux branches vasculaires.

Ce qui précède résulte des travaux de presque tous les observateurs qui ont voulu vérifier les assertions émises par Virchow. S'il est contestable et ardemment contesté que ce soient les éléments cellulaires du tissu conjonctif qui produisent le cancer par prolifération, il est au moins bien prouvé maintenant que les granulations squirrheuses secondaires ont leur point de départ dans le tissu cellulaire ou médullaire, que ce soit ou non par prolifération des éléments préexistants.

(1) *Comptes rendus de la Société de biologie*, 1861, p. 86.

De cette étude de la généralisation du squirrhe du sein, nous pouvons tirer comme conclusions :

1° Que le squirrhe conserve toujours des caractères distinctifs à l'œil nu (dureté, couleur, suc, etc.) et au microscope (petitesse des éléments infiltrés ou réunis dans des alvéoles à parois épaisses) dans tous les dépôts secondaires qu'il cause;

2° Que ces granulations se développent dans le tissu cellulaire des organes et dans le tissu médullaire des os, et que leur lieu d'élection est la membrane adventive des vaisseaux ou le tissu conjonctif qui entoure les vaisseaux. Ce fait a été mis en évidence par Rindfleisch (1) pour le tubercule, et par O. Weber (2) pour la plupart des néoplasies.

C'est aux progrès de la généralisation du cancer dans différents organes, que la mort des malades est due, lorsqu'ils ne succombent ni aux suites de l'opération, ni à des hémorrhagies, ni à des maladies intercurrentes, car, en général, la tumeur du sein ne tue pas par elle-même. Nous rapportons dans l'observation qui va suivre un des nombreux exemples que nous avons recueillis, dans lequel la mort est causée par une pleurésie cancéreuse ayant amené à sa suite une pneumonie.

Obs. I. — *Squirrhe du sein droit propagé aux ganglions lymphatiques, pneumonie gauche et pleurésie double. Cancer secondaire sous forme de granulations dans les plèvres, le péritoine, le péricarde, le foie, le rein et les corps vertébraux.*

B..... (Catherine), âgée de soixante-dix-huit ans, entrée le 15 mars à l'infirmerie de la Salpêtrière, salle Saint-Alexandre, n° 1 (service de M. le docteur Charcot).

Son père est mort paralysé à l'âge de soixante-trois ans. Sa mère est morte à quarante ans d'une maladie qu'elle ignore. Son frère vit encore et est âgé de quatre-vingt-quatre ans. Ses enfants sont bien portants. Elle est à la division des incurables depuis le 4 octobre 1862.

Cette femme porte au sein droit une tumeur saillante de la grosseur du poing, ulcérée à son centre, bosselée à la périphérie et très-dure. L'ulcère possède des bords renversés, rouges et très-durs; la peau est partout parfaitement adhérente. Cette tumeur date de deux ans, au dire de la malade.

Quinze jours avant son entrée à l'infirmerie, elle a éprouvé du malaise, sans frissons ni points de côté. Depuis deux jours elle a perdu l'appétit. Actuellement le pouls est fréquent, à 96 pulsations, la chaleur de la peau est modérée, la langue est blanche. Cette femme est maigre, on note une incurvation antéro-postérieure de la colonne vertébrale; à l'auscultation on entend à la partie inférieure gauche de la poitrine, en arrière, des râles crépitants fins dans un espace grand comme la paume de la main, et à droite quelques râles sibilants.

(1) Rindfleisch, *Archiv für path. Anatomie*, t. XXIV, p. 371.
(2) O. Weber, même recueil, t. XXIX, p. 84.

Le crachoir contient quelques crachats légèrement colorés par du sang. Il y a eu ce matin des vomissements à la suite de la prise d'un bouillon. Les urines sont un peu colorées et donnent par l'acide nitrique une coloration brun foncé. Il n'y a pas d'albumine.

Le 17 mars, la peau est brûlante; le pouls élevé (108 pulsations); on entend à la pointe de l'omoplate à gauche un bruit de souffle tubaire mêlé à des râles crépitants. Pas de crachats, pas de point de côté. Les urines sont normales.

Le 18 mars, peau moite; 88 pulsations avec quelques irrégularités; langue couverte d'un enduit blanc; souffle et râle crépitants au même point que la veille. Ægophonie; absence de point de côté; pas de prostration. Les urines sont un peu troubles et présentent un léger dépôt. Pas d'albumine.

Le 20 mars, pouls irrégulier à 110 ou 120 pulsations à la minute. La malade a été agitée pendant la nuit. Mêmes signes à l'auscultation du poumon. Au cœur on perçoit un bruit de frottement très-léger au premier temps.

Le 21 mars, on observe le bruit de souffle tubaire dans la moitié inférieure du poumon gauche.

Le 22 mars, on constate de la matité et du souffle tubaire à droite comme à gauche à la base des deux poumons. La malade a mangé hier une portion. Elle accuse une douleur dans le genou droit, et l'on voit qu'il y a un peu plus de liquide qu'à l'état normal dans cette jointure.

Le 24 mars, 92 pulsations; mêmes signes d'auscultation des deux côtés.

Le 26 mars, à l'auscultation du côté gauche en arrière, la respiration est normale jusqu'à la pointe de l'omoplate; là elle est remplacée par du souffle bronchique à peine mélangé de quelques râles sous-crépitants quand la malade tousse. La main appliquée sur la poitrine perçoit des vibrations dans les parties où la respiration est naturelle, mais non à la partie inférieure, qui est très-mate à la percussion. La voix est chevrotante, comme si la malade parlait un jeton entre les lèvres. A la base du poumon droit on perçoit aussi la matité, l'absence des vibrations thoraciques et l'ægophonie.

Le 29 mars, on constate de l'œdème des pieds et des malléoles.

Le 6 avril, la malade a vomi et a eu de la diarrhée; la figure est pâle, fatiguée. Les narines sont pincées et froides. 128 pulsations. A la percussion, on constate encore la matité et le souffle des deux côtés. A gauche existent des râles sous-crépitants, et à droite la respiration ne s'entend pas à la partie inférieure du thorax. Mort le 7 avril.

Autopsie faite le 8 avril. — La tumeur du sein, examinée à l'œil nu sur une coupe, est extrêmement dure et résistante : sur la surface on obtient par la pression et par le raclage un liquide laiteux qui est formé de noyaux petits et de cellules généralement petites, de forme sphérique ou polyédrique. Il existe aussi quelques cellules mères contenant plusieurs noyaux.

Les parties centrales de la tumeur sont jaunâtres et contiennent des cellules en dégénération graisseuse, tandis que les parties périphériques sont des masses sphéroïdes semi-transparentes.

La peau est partout épaissie, dégénérée et adhérente à la tumeur.

Les ganglions lymphatiques de l'aisselle sont gros et durs; leur surface est mamelonnée. Leur surface de section montre un tissu très-ferme et blanchâtre.

Les coupes fines de la tumeur du sein et des ganglions axillaires, examinées au microscope, ont donné exactement les mêmes résultats relativement à la trame de la tumeur et à la disposition des cellules relativement à cette trame. Les alvéoles étaient très-petits et remplis de noyaux ou de cellules généralement petits.

A l'ouverture de la poitrine, le péricarde contient un peu de sérosité transparente, et montre trois granulations lenticulaires saillantes et dures sur la face antérieure des ventricules.

Le cœur est mou, flasque, les muscles du cœur sont jaunes. Il n'y a pas d'altération des orifices ni de l'endocarde, si ce n'est une coloration rouge par imbibition.

Les deux plèvres contiennent chacune environ un demi-litre de sérosité légèrement colorée en rouge. A la surface des deux plèvres costales et viscérales, existent des granulations de la grosseur d'un grain de millet à une cerise, unies, celles de la plèvre viscérale à celles de la plèvre costale par des fausses membranes résistantes celluleuses, contenant elles-mêmes des granulations analogues.

Le poumon gauche, à la base du lobe supérieur et dans tout le lobe inférieur, est de coloration rouge uniforme, non crépitant, et il plonge au fond de l'eau; sur une coupe il paraît hépatisé, mais moins solide, moins tuméfié que dans l'hépatisation de la pneumonie aiguë. Sur des coupes microscopiques de ces portions du poumon, nous avons vu les alvéoles remplis par de l'épithélium et des corpuscules muqueux en voie de dégénération graisseuse. Il y avait aussi des gouttelettes graisseuses libres et réunies sous forme de corpuscules granuleux de Gluge (pneumonie en voie de résolution).

Le péritoine, dans toute son étendue, est farci de granulations. Il ne contient pas de sérosité. Le mésocôlon transverse et le grand épiploon sont rétractés et couverts de granulations dures de la grosseur de noyaux de cerises.

Le foie est presque entièrement envahi par des granulations ou des masses dures sphériques, blanches, grosses comme des noix. Les préparations microscopiques de ces grosses masses cancéreuses montraient exactement la même structure que le sein et les ganglions lymphatiques.

Fig. 7. — Coupe faite à travers une granulation cancéreuse de la plèvre. (Grossissement de 400 diamètres.) — C C. Corpuscules de tissu conjonctif. — *h h*. Agglomération de noyaux et de cellules de nouvelle formation.

Le rein droit présente à sa surface une granulation d même nature, de la grosseur d'un petit pois.

La rate est volumineuse, l'estomac et l'intestin sont normaux.

La colonne vertébrale, dans toute la hauteur de sa portion thoracique, est le siége d'une infiltration cancéreuse qui donne aux surfaces de section du corps des vertèbres une apparence blanche; le tissu nouveau est dur, à surface lisse, et donne au raclage un peu de suc laiteux.

L'aorte est athéromateuse.

Les os du crâne et les membranes du cerveau ne présentent rien de particulier. Les circonvolutions cérébrales sont un peu aplaties et leur surface est rosée après qu'on les a dépouillées de la pie-mère.

Le genou droit n'a rien présenté de notable.

Les préparations faites sur des coupes des granulations cancéreuses des plèvres ayant environ un millimètre de diamètre, nous ont montré les particularités suivantes. reproduites dans la figure 7.

Sur ces coupes traitées par l'acide acétique et colorées par le carmin, on voyait des corpuscules étoilés de tissu conjonctif (C C) avec des prolongements anastomiques et des fibres de tissu lamineux; ces éléments se trouvaient dans la portion de la granulation qui se fondait avec la séreuse normale.

Dans la portion saillante, ces corpuscules devenaient plus volumineux et en même temps on voyait apparaître des noyaux sphériques ou ovoïdes (*h h*) ou polygonaux par pression réciproque, un peu plus gros que les noyaux des corpuscules de tissu conjonctif. C'étaient des noyaux épithéliaux qui présentaient cette particularité de se grouper sous forme d'îlots ovoïdes plus ou moins volumineux. Dans les plus gros îlots on pouvait reconnaître aussi de véritables cellules.

Jusqu'ici nous avons insisté principalement sur le squirrhe du sein : c'est qu'en effet il est le type de cette variété du cancer, et les détails dans lesquels nous sommes entrés à son égard vont nous servir pour l'étude des tumeurs analogues développées dans d'autres organes. Le squirrhe, avec sa dureté caractéristique, se rencontre aussi au sein plus souvent que partout ailleurs, et il existe même des viscères où il est d'une extrême rareté ; par exemple, sur cinquante et quelques observations de cancer de l'utérus que j'ai observées, il n'y en avait pas une seule qui, par ses caractères physiques de dureté, etc., pût être appelé du nom de squirrhe. On l'observe assez souvent comme cancer primitif à l'estomac, au pancréas, au foie, etc. Il présente là d'une façon générale la structure que nous lui connaissons déjà, modifiée seulement par la texture des parties où il se développe.

Ainsi, pour prendre un exemple facile à vérifier, le squirrhe de l'estomac, avant d'avoir ulcéré la muqueuse, produit des tubérosités saillantes à sa surface, plus ou moins grosses suivant l'âge de la néoplasie. Ces petites tumeurs examinées sur une section perpendiculaire à leur surface, montrent à l'œil nu ou à la loupe plusieurs couches successives toutes plus épaisses qu'à l'état normal, qui sont : la muqueuse, le tissu conjonctif sous-muqueux, les deux couches musculeuses, et le tissu sous-péritonéal. Mais c'est surtout la couche sous-muqueuse qui est la plus épaissie. Si nous analysons au microscope une coupe qui comprenne toute une granulation, nous verrons que dans toutes les couches de l'estomac, il s'est développé des noyaux cancéreux en grande abondance ; que dans la couche glandulaire ils forment des lignes de séparation entre les glandes en tube ; que dans le tissu conjonctif sous-muqueux ils écartent les unes des autres les fibres lamineuses et qu'ils se réunissent sous forme d'îlots ovoïdes ou de petites cavités alvéolaires. La tumeur s'accroît peu à peu ; bientôt la couche superficielle formée par la muqueuse est détruite et il se forme une ulcération. Sur la muqueuse stomacale, le processus ulcératif est le même qu'à la peau : une tumeur vient du tissu cellulaire sous-muqueux et exerce une compression évidente sur l'épithélium superficiel qui, imbibé de liquides, macéré en quelque sorte, se desquame enfin en donnant lieu à l'ulcération. Les glandes de la muqueuse sont d'abord hypertrophiées et remplies de noyaux et de cellules, elles se détruisent quand l'ulcération commence. La tumeur

primitive squirrheuse de l'estomac est, comme celle du sein, dense, blanche sur une coupe, et les tumeurs secondaires des organes voisins (foie, pancréas, ganglions lymphatiques, etc.) ont les mêmes caractères.

Les tumeurs squirrheuses peuvent présenter dans une plus ou moins grande partie de leur masse la dégénérescence colloïde. Nous étudierons plus loin les caractères, à l'œil nu et au microscope, des tumeurs primitivement colloïdes, et en même temps nous rapporterons un cas de squirrhe ayant subi en partie cette même altération.

Le *carcinome ossifiant*, seconde variété de Paulicki, est très-rare; aussi n'y a-t-il rien d'étonnant à ce qu'il n'en soit pas fait mention, d'une façon spéciale, dans nos auteurs français. Il est constitué par une trame de tissu fibreux qui circonscrit des alvéoles comme dans le cas précédent; seulement, la trame de tissu conjonctif est remplacée en partie ou en totalité par des trabécules osseuses.

La figure suivante, que nous empruntons à Paulicki, représente très-bien cette disposition.

Fig. 8. — Squirrhe ossifiant. (Figure empruntée à Paulicki.)

Les trabécules osseuses B, formées d'ostéoplastes A, se continuent directement avec le tissu conjonctif D. Dans les espaces alvéolaires, se trouvent les cellules épithéliales.

Je n'ai vu qu'un seul cas de ce genre développé dans le corps des vertèbres, où il formait des tumeurs osseuses, saillantes, sous le périoste. Ces tumeurs, de nouvelle formation, étaient constituées par des trabécules osseuses dans l'intervalle desquelles étaient agglomérées les cellules épithéliales.

D'après Paulicki, le carcinome ossifiant se développe primitivement dans l'intérieur ou à la surface des os, sous le périoste. L'ossification de la trame ne commence qu'après que la tumeur cancéreuse s'est formée; elle marche de sa base à sa surface. Si l'on fait macérer un os ainsi malade, le suc cancéreux se mêle à l'eau, et l'on voit alors très-bien les petites cavités qui en étaient remplies avant la macération. Par la direc-

tion des lamelles osseuses de la tumeur, on peut s'assurer qu'elles n'appartiennent pas à l'os ancien, mais qu'elles sont de formation nouvelle.

S'est-il ainsi formé un cancer à trame ossifiée dans un os, s'il se généralise, les tumeurs secondaires, développées dans différents organes, auront d'abord une trame celluleuse qui pourra plus tard s'ossifier elle-même. On a même observé cette particularité de structure dans les ganglions lymphatiques.

Telle est la description de cette variété de carcinome. Nous devons ajouter qu'il sera toujours facile de ne pas la confondre avec les autres formes de tumeurs osseuses, accompagnées d'ossification ou d'incrustation calcaire. Beaucoup de tumeurs à fibro-plastiques, à myéloplaxes, à médullocelles, sont dans ce cas. Mais on a toujours, dans l'examen microscopique, des données suffisantes pour caractériser ces tumeurs.

§ II. Deuxième variété du carcinome. — Carcinome médullaire commun ou encéphaloïde.

Les tumeurs de cette variété présentent à l'œil nu la mollesse spéciale et la couleur de la substance cérébrale, apparence grossière qui leur a fait donner leur nom. Au point de vue d'une analyse plus précise, elles doivent leur mollesse à la prédominance des cellules sur la trame fibreuse de la tumeur. Elles sont très-riches en suc cancéreux qui s'en écoule par la pression sur une coupe en grande abondance. Ce suc est laiteux, plus blanc, plus épais, plus opaque que le suc ténu du squirrhe; on le fait sortir par la pression sous forme de petites gouttelettes; la trame elle-même est molle, peu épaisse; elle forme des cavités alvéolaires beaucoup plus spacieuses que celles du squirrhe, de telle sorte que souvent on peut les voir à l'œil nu. Hâtons-nous d'ajouter, pour compléter la comparaison que nous faisons du squirrhe et de l'encéphaloïde, qu'on peut trouver tous les intermédiaires entre le cancer dur et le cancer mou, et qu'il y a des tumeurs qui sont en quelque sorte sur la limite entre ces deux états, ce qui diminue singulièrement la valeur de la distinction qu'on en fait.

Ce n'est pas à dire pour cela que l'encéphaloïde ne soit autre chose qu'un squirrhe ramolli, car la majorité des auteurs et nos propres observations tendent à faire admettre que le squirrhe conserve dans la tumeur primitive et dans les noyaux secondaires ses caractères propres,

de même que l'encéphaloïde se généralise sous forme de productions molles comme la tumeur primitive.

Il faudrait bien se garder de croire que toutes les tumeurs cancéreuses molles et riches en suc laiteux appartiennent à l'encéphaloïde : nous verrons bientôt, en effet, que les cancroïdes à cellules cylindriques répondent complétement, par leurs caractères à l'œil nu, à la description de l'encéphaloïde, et souvent nous avons entendu donner ce nom à des tumeurs composées de médullocelles ou d'éléments fibro-plastiques.

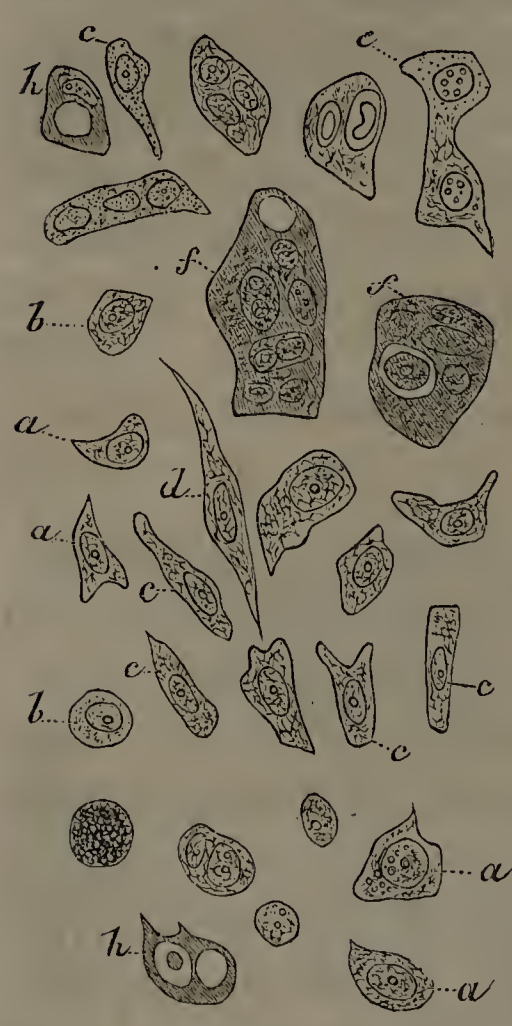

Fig. 9. — Éléments du suc cancéreux (grossissement de 250 diamètres). — *a, a*. Cellules irrégulières se rapprochant de la forme sphérique. — *b*. Cellule sphérique. — *c, c*. Cellules se rapprochant de la forme prismatique. — *d*. Cellule fusiforme. — *e*. Cellule en sablier. — *f, f*. Grandes cellules mères présentant des espaces générateurs. — *h, h*. Cellules excavées.

L'examen microscopique du carcinome médullaire commun ou encéphaloïde permet d'y étudier : 1° une trame ; 2° des cellules composant le suc laiteux contenu dans la trame. Ce sont là les deux parties constituantes du carcinome que nous avons étudiées précédemment dans le squirrhe, et qui ne présentent pas ici de grandes modifications.

1° La trame est plus lâche, moins abondante que dans le squirrhe ; ses mailles sont plus larges, parfois visibles même à l'œil nu, et les cloisons sont moins épaisses, moins riches en tissu fibreux.

Les vaisseaux auxquels elle sert de soutien sont plus nombreux, plus visibles que dans le squirrhe, et il semble que le tissu conjonctif diminue à mesure que les vaisseaux sont plus apparents et plus dilatés.

2° Les éléments contenus dans le suc laiteux sont soit des noyaux ovoïdes très-volumineux, soit des cellules de forme et de dimensions variées.

Ce sont, comme dans le squirrhe, des cellules irrégulièrement polyédriques, ou en raquette, ou en fuseau, ou prismatiques, ou sphériques, toujours très-volumineuses, et les mêmes éléments ayant subi la dégénérescence graisseuse ou vésiculeuse.

Dans certains cas ces cellules sont presque toutes prismatiques ou cubiques, et elles s'implantent perpendiculairement aux parois des alvéoles, d'une façon assez régulière, ainsi que le représente la figure suivante, dessinée dans un cas d'encéphaloïde de l'utérus.

Mais presque constamment les cellules sont disposées sans ordre dans l'intérieur de l'alvéole, et elles ne sont jamais soudées les unes aux autres, en sorte qu'elles peuvent toujours se déplacer et constituer ainsi un liquide laiteux miscible à l'eau.

Le carcinome médullaire commun est de toutes les variétés de carcinome la plus fréquente : elle est moins fréquente au sein que le squirrhe, mais par contre on la voit se développer de préférence à l'utérus, où le squirrhe est extrêmement rare, aux testicules, à l'ovaire, dans les ganglions rétro-péritonéaux, dans le tube digestif, etc.

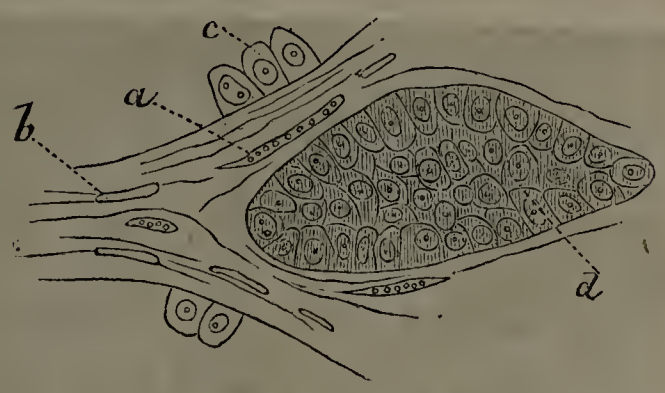

Fig. 10. — Coupe pratiquée à travers une tumeur encéphaloïde de l'utérus. — *d*. Cellules. — *c*. Les mêmes implantées perpendiculairement aux parois des alvéoles. — *b*. Fibres musculaires de l'utérus. — *a*. Les mêmes en dégénérescence graisseuse.

Ces tumeurs encéphaloïdes ne rétrogradent jamais ; elles s'étendent habituellement et s'ulcèrent plus rapidement que les tumeurs squirrheuses, particularité qu'elles paraissent emprunter à leur riche vascularisation.

Carcinome hématode ou télangiectode. — Ce qui distingue et fait décrire à part cette variété de l'encéphaloïde, c'est une formation exagérée de vaisseaux capillaires presque tous dilatés, soit uniformément sur tout leur trajet, soit par places, et donnant lieu ainsi à de petits anévrysmes microscopiques. Dans deux cas de cette forme qui se sont offerts à mon observation et que je rapporterai bientôt, le tissu de ces tumeurs était mou, blanc et très-riche en suc laiteux. On voyait à sa surface ou dans son intérieur des vaisseaux plus ou moins nombreux et plus ou moins volumineux, gorgés de sang. En les prenant avec une pince, il était facile de les séparer du tissu cancéreux, dont ils formaient à eux seuls la majeure partie de la trame. Alors la simple vue constatait habituellement des points rouges gros comme une fine tête d'épingle ou un grain de millet, sphériques, qui étaient des dilatations des capillaires. L'examen microscopique rend parfaitement compte de ces

dilatations des capillaires, et il suffira de jeter les yeux sur la figure suivante pour voir que les vaisseaux capillaires de la tumeur étaient presque tous dilatés, soit dans toute leur circonférence, en fuseau, en forme de chapelet, soit en un point seulement de leur surface. Dans ce dernier cas, on avait de petits anévrysmes pariétaux sphériques ou pyriformes. Les dilatations siégeaient le plus habituellement au sommet culminant des anses et des courbes que faisaient les vaisseaux. Ces vaisseaux constituaient presque uniquement la trame de la tumeur, qui, dans nos deux observations, nous a paru manquer presque absolument de tissu conjonctif. Quant aux cellules qui formaient le suc cancéreux très-abondant dans nos observations, elles appartenaient à l'épithélium nucléaire ou sphérique, elles étaient volumineuses, à gros noyaux et à gros nucléoles.

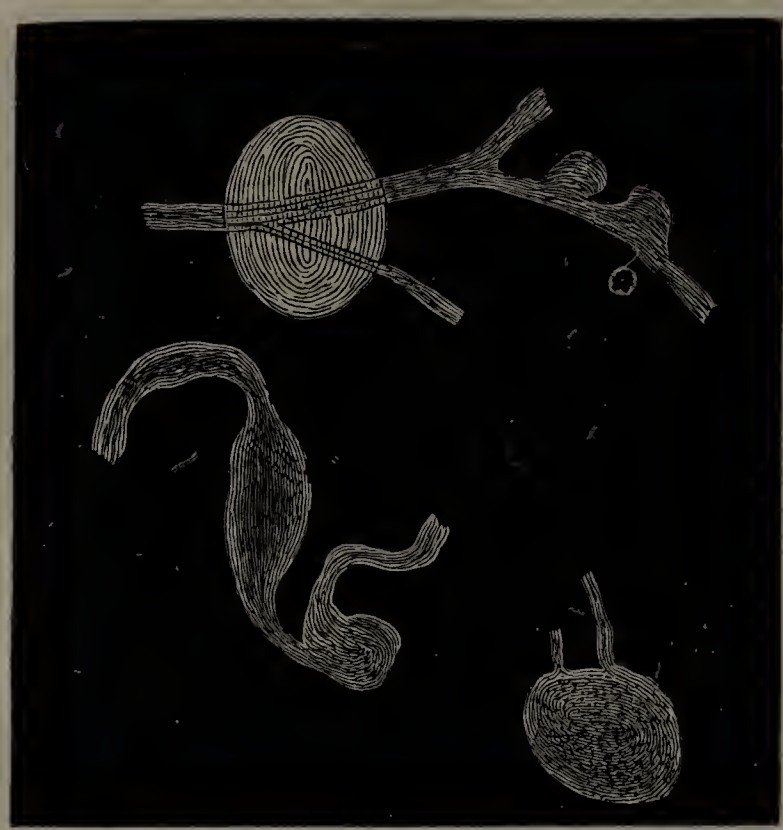

Fig. 11. — Dilatations des capillaires dans un cas de *carcinome hématode*. (Grossissement de 40 diamètres.)

Dans ces cas, de même que dans plusieurs autres présentés depuis deux ans aux Sociétés anatomique et de biologie, le cancer hématode nous a paru n'être qu'un cancer encéphaloïde avec développement exagéré des vaisseaux et amincissement et disparition de la trame du tissu conjonctif.

Les deux observations suivantes sont de très-beaux exemples de cancers hématodes, et présentent cette particularité que les veines, dans un cas, et les vaisseaux lymphatiques dans l'autre, étaient remplis de tissu nouveau, riche en suc laiteux et en vaisseaux nouveaux dilatés.

Obs. II. — *Cancer encéphaloïde ulcéré de l'estomac. Cancer secondaire du foie et des veines stomacales. Vaisseaux capillaires dilatés dans le tissu nouveau de l'estomac, du foie et de la cavité des veines.*

Pheïsser (Marie), âgée de quatre-vingt-quatre ans, entrée le 13 août 1863 à l'infirmerie de la Salpêtrière, au n° 7 de la salle Saint-Paul (service de M. le docteur Charcot), morte le 23 septembre 1863.

Autopsie faite le 23. — Le cœur est petit, revenu sur lui-même, mais non altéré. Les poumons sont congestionnés dans leurs lobes inférieurs. Le thorax est en carène, bien qu'il n'y ait rien de particulier aux côtes, ni friabilité sénile, ni fractures.

La muqueuse de l'estomac présente au niveau de la petite courbure, du côté de la région pylorique, une ulcération de la grandeur de la paume de la main, circulaire, dont les bords sont saillants, épais, mollasses et fongueux, très-vascularisés.

Le fond de cette ulcération est généralement gris, putrilagineux, mais cependant on peut y voir aussi des fongosités vasculaires. Une section du tissu mou qui forme les bords et le fond de l'ulcération fait voir une grande quantité de suc laiteux. Autour de cet ulcère de l'estomac, la muqueuse stomacale est grisâtre, ardoisée, et, en regardant avec attention à l'œil nu, ou même à l'examen microscopique fait avec de faibles lentilles, on reconnaît de petits kystes glandulaires sphériques par dilatation des glandes en tube de l'estomac. Le suc cancéreux blanc et très-abondant du tissu de nouvelle formation est constitué par des noyaux volumineux contenant un gros nucléole, et par des cellules sphériques ou irrégulièrement polyédriques.

L'examen microscopique des vaisseaux, des bourgeons, du pourtour et du fond de l'ulcération montre un réseau extrêmement riche en capillaires dilatés.

Après avoir séparé l'estomac du péritoine qui le recouvre, on voit se dessiner sur la surface péritonéale de ce viscère des *cylindres pleins, sinueux*, du volume d'un porte-plume, qui rayonnent de la partie occupée par l'ulcère cancéreux; ils s'éloignent de l'ulcère en divers sens. En les ouvrant, on reconnaît facilement que ce sont des veines dont la cavité est remplie par une substance pulpeuse grise, traversée par des lignes rouges. On retrouve là, au microscope, les mêmes noyaux et cellules que nous avons décrits précédemment dans le suc de l'ulcère cancéreux, et les lignes rouges sont des vaisseaux également dilatés et variqueux qui partent irrégulièrement de la paroi des veines. Les vaisseaux avec des dilatations moniliformes ou anévrysmatiques, sont en nombre considérable, et forment avec les cellules le contenu des grosses veines. Nous n'avons pas pu trouver de point où les veines qui partaient de l'ulcère présentassent de solution de continuité.

Le foie est très-gros; il pèse 1920 grammes et présente dans toute son étendue des nodules cancéreux généralement petits, dont les plus gros atteignent le volume d'une noix. Vus sur des coupes, ils sont mous et se dépriment à leur centre, et offrent une coloration grise sur laquelle tranchent des lignes et des points rouges. Ces derniers sont des vaisseaux et des dilatations vasculaires, semblables à ceux figurés (fig. 10); les cellules du liquide sont aussi les mêmes qu'à l'estomac. A part les vaisseaux, il n'y a pas de trame de tissu conjonctif dans ces masses cancéreuses, ce qui leur donne la mollesse qui leur est propre. Après avoir bien lavé à l'eau les vaisseaux de nouvelle formation pour les débarrasser du sang qui les remplit, on étudie au microscope leurs parois, et l'on constate que le plus grand nombre d'entre elles sont complétement saines, tandis qu'un petit nombre de ces parois présentent beaucoup de noyaux arrondis et volumineux par places, dont quelques-uns sont infiltrés de granulations graisseuses.

Rate dure, reins granulés à leur surface, vessie saine. L'aorte est très-fortement athéromateuse à son extrémité inférieure; pas de ganglions lymphatiques dégénérés. Rien à la coupe des corps vertébraux.

Obs. III. — *Hématurie et signes d'un cancer du rein. Cachexie. Paralysie avec abolition des mouvements réflexes. — Autopsie : Carcinome télangiectode du rein gauche, des ganglions lymphatiques du mésentère et de la région sus-claviculaire gauche; des vaisseaux lymphatiques du poumon gauche; du corps des dernières vertèbres lombaires et de la dure-mère. Compression des nerfs de la queue-de-cheval. Atrophie des nerfs sciatiques. Dégénérescence granulo-graisseuse des muscles des extrémités inférieures.*

Crochet (Joséphine), âgée de trente-trois ans, couchée au n° 27 de la salle Sainte-Mathilde (Lariboisière, service de M. Hérard).

Née de parents actuellement vivants et bien portants, cette femme a eu deux enfants, dont l'un est mort à quatre ans d'une angine, et dont l'autre jouit d'une bonne santé. Jusqu'à sa dernière couche, qui eut lieu en 1852, elle n'a jamais été malalade ; neuf mois après cette couche, elle eut dans le ventre des douleurs, qui durèrent environ un mois, puis disparurent. Il lui survint, il y a environ onze ans, des hémorrhoïdes qui se sont supprimées spontanément il y a deux ans. C'est au mois de juin 1863 que la malade fait remonter sa maladie actuelle. Elle éprouva à ce moment un grand affaiblissement, qu'elle rapporta d'abord à la fatigue que lui causait son travail, et quitta Paris au mois de juillet pour aller dans son pays, où elle resta jusqu'en octobre 1863. Pendant tout ce temps, elle fut tourmentée par une douleur siégeant dans la région lombaire gauche, avec sensation de tiraillement et irradiation vers la cuisse et le genou du même côté.

Au mois d'octobre 1863, la malade revint de son pays plus faible qu'elle n'était à son départ. Quarante-cinq jours après son retour, elle éprouvait de la difficulté à uriner et, en regardant ses urines, elle y vit quelques caillots sanguins. Ces accidents se reproduisirent les jours suivants, accompagnant les douleurs lombaires indiquées plus haut et qui persistaient.

Le 8 novembre, il y eut rétention d'urine complète, et l'on dut pratiquer deux fois le cathétérisme. Outre les caillots qu'elles contenaient fréquemment, les urines présentaient toujours une coloration très-rouge.

Entrée à l'hôpital le 21 *décembre* 1863. — La malade est grande, pâle, amaigrie. La peau a une coloration jaune. Les règles n'ont pas été supprimées, mais elles sont moins abondantes depuis que les urines sont devenues rouges. Quoique la malade garde constamment le lit, l'appétit est assez bien conservé ; les digestions sont faciles habituellement ; quelquefois seulement la malade se plaint de coliques et de constipation. Les douleurs indiquées plus haut continuent à tourmenter la malade. Elles ont conservé pour siége principal le flanc et l'hypochondre gauches, en s'irradiant dans le membre inférieur du même côté. Elles sont continuelles.

A la palpation de l'abdomen, on sent le bord du rein gauche qui est le siége de la douleur ; cette douleur se prolonge vers le bas-ventre en suivant le trajet de l'uretère. La malade dit éprouver aux points correspondants de la partie postérieure du tronc une douleur semblable. Habituellement sourde et obtuse, cette douleur devient parfois fulgurante, surtout au moment de la miction. Les jambes n'ont jamais été enflées. La respiration est par moments un peu gênée.

La malade porte depuis deux ans dans l'une des régions sus-claviculaires une tumeur de la grosseur du poing, dure, élastique, un peu mamelonnée, indolente, et sur laquelle la peau se déplace aisément.

Les *urines* sont troubles, fortement coagulées par l'acide nitrique et la chaleur. Lorsqu'on les laisse reposer, le tiers inférieur du verre est rempli par un liquide opaque, muco-purulent, contenant des globules de pus, des corpuscules muqueux, des cellules épithéliales pavimenteuses et quelques corpuscules sanguins. A la surface de ce dépôt, c'est-à-dire à l'union du tiers inférieur avec les deux tiers supérieurs de la hauteur du liquide, se trouve une mince couche de sang. L'examen des urines a été plusieurs fois répété sans qu'on y ait jamais trouvé de tubes ou cylindres hyalins.

La malade sort pour quelque temps de l'hôpital...

Pendant le temps qu'elle passa chez elle, elle s'amaigrit et s'affaiblit rapidement. Elle éprouva dans les genoux des douleurs pour lesquelles on appliqua des vésicatoires sur les genoux mêmes. Elle eut vers le 6 mars ses règles, qui durèrent environ quatre jours, et furent suivies de fourmillements et de douleurs vives et profondes dans les jambes.

Rentrée dans la salle Sainte-Mathilde, le 25 *mars* 1864. — La malade présente une maigreur beaucoup plus considérable qu'à l'époque de son précédent séjour. Cette maigreur, et

probablement aussi l'extension qu'a prise cette tumeur, permettent de sentir celle-ci énorme, lobulée, arrivant jusqu'à l'ombilic, et remplissant toute la partie gauche de l'abdomen.

Les jambes sont paralysées complétement du mouvement ; la sensibilité est aussi presque complétement abolie ; la malade sent à peine un fort pincement. L'état des urines est le même que celui indiqué précédemment.

1er *avril.* — La sensibilité de la jambe gauche est complétement abolie. Celle du membre inférieur droit l'est presque complétement aussi. De ce côté, pourtant, la malade sent encore quand on la pince fortement, mais cette sensation n'est perçue que tardivement.

4 *avril.* — En explorant par l'électricité, à l'aide de l'appareil à induction, les muscles des membres inférieurs, on peut obtenir des contractions assez fortes (quoique moins qu'à l'état normal) des muscles du côté droit. A gauche, quoique l'électrisation produise quelque douleur, on ne peut obtenir aucun mouvement.

On ne provoque aux deux extrémités inférieures de mouvements réflexes, ni par le pincement, ni par le chatouillement, ni par la pression.

Mort le 8 avril 1864.

Autopsie faite le 10 *avril.* — Le crâne et le cerveau ne présentent rien de particulier.

La moelle est de consistance normale dans toute son étendue, au moins à l'œil nu. Immédiatement au-dessous de son extrémité inférieure, *les nerfs de la queue-de-cheval sont comprimés par une tumeur vasculaire et riche en suc laiteux*, de la grosseur d'une noix, qui soulève la dure-mère, et qui est attenante d'une part à la face externe de la dure-mère, et d'autre part au périoste du corps des vertèbres.

Les nerfs de la queue-de-cheval à ce niveau ont leur apparence normale.

Le nerf sciatique du côté gauche, enlevé, est visiblement plus petit et plus mou qu'un nerf sciatique normal. Examiné au microscope, il présente des tubes larges tout à fait normaux et des tubes minces en grand nombre. Ceux-ci sont parfois renflés de distance en distance comme les fibres du cerveau. Ils ont partout un double contour ; quelques granulations graisseuses se rencontrent çà et là, mais elles sont fort rares. Il n'y a pas de congestion.

Les muscles de la jambe gauche présentent une coloration rougeâtre tirant sur la teinte feuille-morte; ils sont mous. Ils sont étudiés comparativement avec ceux de l'avant-bras du même côté : tandis que ces derniers montrent une structure bien normale et seulement des granulations extrêmement fines, transparentes et incolores, les muscles de la jambe présentent des granulations graisseuses en grand nombre, jaunes, réfringentes, et dissoutes par l'éther. Ces granulations sont un peu pâlies par la soude, mais non par l'acide acétique. Les noyaux sont plus gros et plus nombreux que dans les muscles de l'avant-bras. Les stries transversales, dans les muscles de la jambe, ont presque partout disparu, tandis que les stries longitudinales sont conservées.

Au sacrum existe une eschare très-étendue.

La tumeur de la région sus-claviculaire présente la même forme et la même structure à la coupe que les tumeurs formées par les ganglions mésentériques (voir ci-dessous). Elle est bosselée à sa surface, et partout isolable des tissus voisins.

Le péricarde est sain.

Le cœur est petit, d'ailleurs sans lésion.

Les plèvres ne contiennent pas de liquide et ne présentent pas d'adhérences. La droite est saine ainsi que le poumon du même côté.

La plèvre gauche présente à sa surface des figures polygonales dessinant les lobules secondaires. Ces lignes sont saillantes, dures, noueuses et renflées de distance en distance ; *ce sont*

des vaisseaux lymphatiques remplis du tissu nouveau. Leur coloration est grisâtre, rosée ou jaunâtre. Par une section faite au niveau de l'une de ces lignes, on fait sortir d'une cavité vasculaire un contenu solide, riche en suc laiteux, et qui, examiné au microscope, se montre formé par des vaisseaux en très-grand nombre, ramifiés en forme de bouquet, dilatés par places, surtout aux anses terminales, et gorgés de sang. Les vaisseaux sont entourés à leur périphérie par deux ou trois couches de cellules granuleuses très-grosses (corpuscules de Gluge), contenant des granulations graisseuses. Les cellules qui composent le liquide laiteux sont des cellules épithéliales grosses, souvent vésiculeuses, et contenant alors un ou plusieurs noyaux libres très-volumineux. Outre cette lésion de ses vaisseaux lymphatiques, la plèvre présente des granulations cancéreuses, roses, grises ou jaunâtres. Les vaisseaux sanguins artériels et veineux de cette membrane sont congestionnés, mais sa surface ne présente pas d'exsudation fibrineuse.

Le foie et l'intestin sont normaux. La rate est assez grosse et sans altération.

L'utérus est gros et congestionné.

Après avoir enlevé ces viscères, on voit une tumeur bosselée énorme, sous-péritonéale, qui siége à gauche, dans les régions lombaire et hypochondriaque et qui s'avance jusqu'à la ligne médiane.

Cette tumeur est formée par le rein gauche et par des ganglions lymphatiques qui ont le volume du poing. Ces ganglions ont une surface bosselée ; sur leur surface de section on voit une partie centrale de coloration jaunâtre qui présente de petites cavités ou de petits kystes limités par du tissu fibreux et remplis par un liquide visqueux, filant, muqueux et incolore. Leur partie périphérique est de coloration rosée ou rouge, formée par des îlots ayant de un demi-centimètre à un centimètre et demi de diamètre, arrondis et circonscrits par des fibres entrecroisées. L'intérieur de ces îlots est formé par un tissu riche en suc laiteux et par des *vaisseaux* gorgés de sang. Ces vaisseaux paraissent à l'œil nu sous forme de lignes et de points. En les examinant au microscope avec un faible grossissement, on voit des capillaires et de petits vaisseaux avec des *dilatations anévrysmales* formées sur leur trajet. Ces dilatations, dont les plus grosses ont de un cinquième à un demi-millimètre, sont généralement *sphériques*, directement continues avec les vaisseaux, ou bien *en chapelet.* Les vaisseaux sont de gros capillaires à une seule tunique. Telle est la structure des plus petites de ces tumeurs, de celles dont le peu d'ancienneté est attesté par leur petitesse et par leur développement sur la surface, où elles proéminent comme des granulations. On ne retrouve pas la capsule surrénale : il paraît probable qu'elle s'est transformée et concourt à former la grosse tumeur dont le rein gauche constitue la partie principale.

Le pancréas est dur.

Le rein droit est normal quant au volume. La substance corticale en est pâle.

Le *rein gauche* forme une tumeur énorme, jaunâtre, d'environ 20 centimètres de longueur sur 12 de largeur, de forme aplatie. Après l'avoir isolé par la dissection du tissu cellulo-graisseux qui l'entoure, on met à nu sa surface qui est bosselée, mamelonnée. Sa partie inférieure est à peu près normale, tandis que la supérieure est transformée complétement. Fendue dans toute sa hauteur, la tumeur présente inférieurement, dans une longueur d'environ 8 centimètres, l'aspect du rein. La substance corticale y est d'un gris jaunâtre. Les pyramides sont un peu rosées. Les calices dans cette partie contiennent un petit calcul brunâtre. Cette partie inférieure du rein, qui a conservé l'aspect normal de la glande, se continue directement avec la portion supérieure et dégénérée de l'organe. Le bassinet se trouve au niveau de cette dernière portion ; il contient *deux calculs* du volume d'un petit pois, brunâtres, lisses à la surface, sans caractères microscopiques, formés par de l'*urate de soude.* (Analyse de M. G. Bergeron.)

La coupe de la production nouvelle du rein offre le même aspect que celles des ganglions dégénérés. C'est un tissu à stroma fibreux, présentant dans l'écartement des fibres des portions sphériques de un demi-millimètre de diamètre, de coloration grisâtre, de consistance mollasse, très-riches en vaisseaux et en dilatations et anévrysmes capillaires. Si l'on presse sur ces parties, ou qu'on les enlève avec le scalpel, on obtient une substance molle, riche en suc miscible à l'eau, de couleur laiteuse, et quand on veut séparer de ce liquide les vaisseaux qui y sont contenus, on le peut aisément avec le pinceau seul. Ces vaisseaux ne paraissent donc pas assujettis par du tissu conjonctif.

Le bassinet est congestionné.

L'uretère est gros, sa muqueuse est épaissie.

La muqueuse vésicale est congestionnée. Dans l'intérieur de la vessie, à la surface de la muqueuse, mais libres à cette surface, se trouvent des linéaments rougeâtres qui sont des vaisseaux sanguins.

Un fait important à signaler, c'est l'absence complète, en certains points, de toute trame de tissu conjonctif, abstraction faite des vaisseaux. D'après les deux observations que nous avons rapportées, on peut voir aussi que les nombreux dépôts cancéreux secondaires avaient emprunté à la tumeur primitive leur tendance à renfermer comme elle des vaisseaux dilatés.

Carcinome mélanique (*carcinoma melanodes*). — Le carcinome mélanique est très-rare; non qu'on n'observe pas souvent des tumeurs de l'orbite et de la peau qui sont colorées en brun ou en bistre, mais ce ne sont pas toujours des carcinomes, et l'observation microscopique démontre habituellement qu'elles sont composées par des éléments fibro-plastiques. Néanmoins le véritable carcinome mélanique existe aussi, et nous avons eu récemment occasion d'en observer un exemple.

Le carcinome mélanique est caractérisé à l'œil nu par la couleur brune ou sépia ; il est tantôt dur et tantôt mou ; sa surface de section laisse échapper par la pression un suc laiteux blanchâtre ou coloré en brun. Il est de ceux dont la marche et la généralisation sont les plus rapides. Il commence généralement par la peau sous forme d'un ou de plusieurs petits tubercules saillants, durs, et colorés en brun, qui se développent dans le derme ou dans le tissu cellulaire sous-cutané.

L'examen microscopique montre que l'élément colorant consiste dans de petites granulations pigmentaires brunes ou noires, exactement semblables pour leur siége et leurs réactions chimiques avec le pigment qui infiltre les cellules épithéliales du corps muqueux de Malpighi chez les nègres. Dans certains cas, ce sont les cellules seules du suc qui sont pigmentées, et les tractus fibreux qui forment les alvéoles ont conservé leur transparence habituelle. Il en résulte, lorsqu'on examine

de pareilles tumeurs sur des coupes, qu'on a des îlots de cellules plus ou moins infiltrées de pigment, limitées par des cloisons normales. Les granulations colorées, toujours assez fines, commencent par siéger dans l'intérieur de la cellule, autour du noyau, qui reste intact un certain temps; mais bientôt le pigment, s'accumulant, finit par masquer et infiltrer le noyau lui-même, et toute la cellule est transformée en une masse noire, amorphe, sphérique ou irrégulière.

Dans d'autres cas, les granulations commencent par se déposer dans les cloisons de la trame de la tumeur et ne gagnent qu'ensuite les cellules et les noyaux. C'est ce que nous avons observé et reproduit dans la figure suivante. Il en résulte alors qu'en raclant avec le scalpel la coupe de certaines parties de la tumeur, on obtient un suc laiteux, et que dans d'autres points ce suc est plus ou moins coloré en brun.

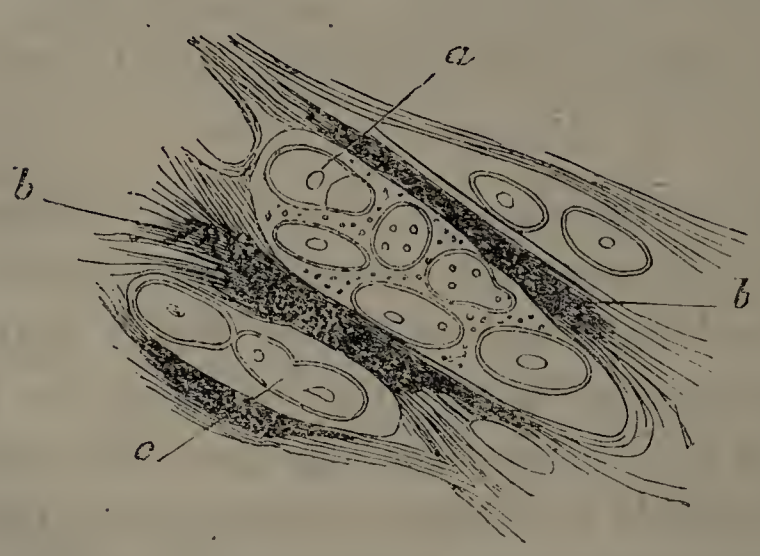

Fig. 12. — Cancer mélanique dans un point où la trame est seule pigmentée. — *a*. Noyaux ovoïdes avec des expansions sarcodiques. — *b*. Trame fibreuse infiltrée de pigment noir. — *c*. Un de ces éléments en voie de division. (Grossissement de 550 diamètres.)

Il est de règle que le cancer mélanique, lorsqu'il se reproduit et se généralise à des organes éloignés de son point de départ, conserve toujours la même structure et sa coloration caractéristique.

Du chloroma. — Les tumeurs du cerveau colorées en vert, dont Cruveilhier, Balfour, Durand-Fardel, King, Aran, etc., ont rapporté des exemples, appartiennent également au carcinome médullaire. Elles se développent dans les os du crâne ou à la face interne de la dure-mère; elles sont molles, fournissent à la pression un suc de couleur verte et peuvent se généraliser en conservant la coloration de la tumeur primitive. Nous n'avons jamais observé personnellement de faits semblables, et nous ne sommes pas plus en mesure d'en donner une description microscopique complète que d'expliquer leur coloration spéciale.

Les encéphaloïdes peuvent présenter dans une plus ou moins grande partie de leur masse la dégénérescence colloïde, ainsi que nous en rapporterons bientôt un exemple.

§ III. Troisième variété du carcinome. — Carcinome colloïde.

L'épithète de colloïde, appliquée aux tumeurs en général et en particulier au cancer, ne signifie rien autre chose qu'une apparence extérieure. Elle ne préjuge rien quant à la nature intime. Ainsi, quelle différence entre une tumeur fibreuse devenue colloïde (myxoma), analogue au tissu cellulaire du cordon ombilical (tissu muqueux de Virchow), et les tumeurs cancéreuses colloïdes, qui se généralisent à tous les organes? Pour faire cette distinction, un examen approfondi est indispensable, et nous n'avons pas de trop de toutes les ressources de l'histologie.

Cette science a démontré que pouvaient revêtir l'aspect colloïde :

1° Le *tissu lamineux* et les *tumeurs fibreuses;*

2° Les *tumeurs constituées* par *du tissu fibro-plastique* et *embryo-plastique;*

3° Les tumeurs *enchondromateuses* et le tissu *cartilagineux;*

4° Les cellules *épithéliales* des glandes et des surfaces muqueuses, exemple les œufs de Naboth du col utérin, les cellules de l'épiderme (Robin), et les tumeurs formées par des productions nouvelles de tissu épithélial, par exemple les polypes glandulaires, les cancroïdes et les carcinomes.

Les *carcinomes colloïdes*, les seuls que nous ayons en vue actuellement, sont de deux sortes :

1° Ceux qui présentent l'aspect colloïde d'emblée, et qui, lorsqu'ils se généralisent, se reproduisent aussi sous forme de tumeurs colloïdes secondaires ;

2° Les carcinomes (squirrhe ou encéphaloïde) qui n'ont subi qu'en partie la dégénérescence colloïde.

Étudions d'abord en quoi consiste cette altération considérée dans les deux parties élémentaires des tumeurs carcinomateuses, dans les cellules et dans la trame. L'aspect gélatiniforme, transparent, colloïde, est dû à une infiltration de la tumeur par une matière semi-liquide, réfringente, qui lui communique par imbibition des propriétés optiques différentes, à peu près de la même manière que la glycérine agit sur les tissus animaux qu'on y conserve. Cette substance appartient au

groupe des matières protéiques, mais sur elle la chimie organique n'a pas dit encore son dernier mot.

Les cellules du suc gélatinéiforme filant, contenu dans les mailles de la tumeur, ont subi des modifications constantes : elles sont devenues sphériques, plus ou moins volumineuses, et se sont transformées en des vésicules kystiques.

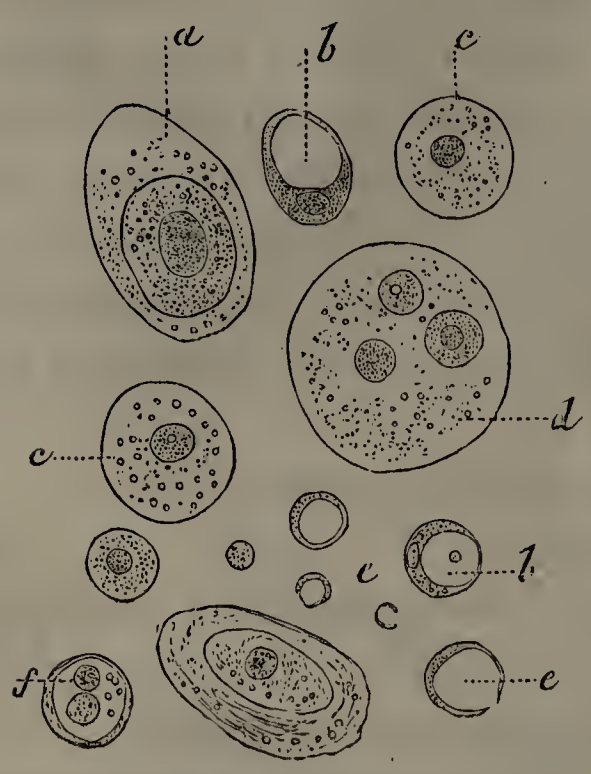

Fig. 13. — Éléments du cancer colloïde. — *a*. Cellule vésiculeuse contenant elle-même une cellule dans son intérieur. — *b*. Cellule vésiculeuse vide. — — *c*. Cellule vésiculeuse contenant un noyau sphérique. — *d*. Cellule distendue contenant trois cellules dans son intérieur. — *e*, *e*. Cellules vésiculeuses en voie d'atrophie. (Grossissement de 300 diamètres.)

Elles contiennent des granulations qui jouissent de mouvements moléculaires dans la cavité de la cellule, tandis qu'elles sont fixées dans la substance semi-liquide des cellules normales ; la membrane cellulaire s'amincit en même temps qu'il se développe dans son intérieur une cavité qui contient elle-même soit des cellules, soit un ou plusieurs noyaux (physalides de Virchow). Ces noyaux peuvent s'échapper, et il en résulte des cavités vides (cellules stériles). La cellule peut être réduite à un disque mince qui disparaît lui-même bientôt. En même temps que les cellules précédentes, on trouve dans le liquide des noyaux vésiculeux et des débris granuleux. Sous l'influence de l'acide acétique, ces cellules granuleuses se contractent et diminuent considérablement de volume : telles sont les métamorphoses subies par le suc cancéreux dans ses éléments constituants. C'est ce qu'ont parfaitement décrit Robin (1), sous le nom de *transformation vésiculeuse*, et E. Wagner (2), sous celui de métamorphose colloïde des cellules (3).

Voyons maintenant ce qui se passe relativement à la trame de la

(1) Ch. Robin, *Dictionnaire de médecine*, 11e édit., p. 1508.

(2) E. Wagner, *Zur Colloid-Metamorphose der Zellen* (*Archiv der Heilkunde*, 1856, t. XV).

(3) Robin insiste avec raison sur ce point que les cellules épithéliales des muqueuses peuvent présenter parfois, dans certaines conditions physiologiques, toutes les déviations (état vésiculeux, distension, etc.) qu'on trouve dans les tumeurs colloïdes.

tumeur : et d'abord, par suite de l'augmentation de volume, de la distension des cellules, les alvéoles seront eux-mêmes devenus plus volumineux. Il en résultera de petits kystes semblables quelquefois à du frai de grenouille et visibles à l'œil nu. On pourra faire sortir de la trame le liquide colloïde qu'elle contient et que nous avons vu composé de cellules infiltrées, et apprécier à l'œil nu les mailles de cette trame. Si l'on en fait une coupe mince qu'on examine au microscope, on aura des cloisons en général fines et transparentes limitant des espaces plus ou moins volumineux, ovoïdes ou irréguliers, dans certains cas parfaitement sphériques. Les dessins suivants, que nous avons faits de tumeurs colloïdes, en sont des exemples.

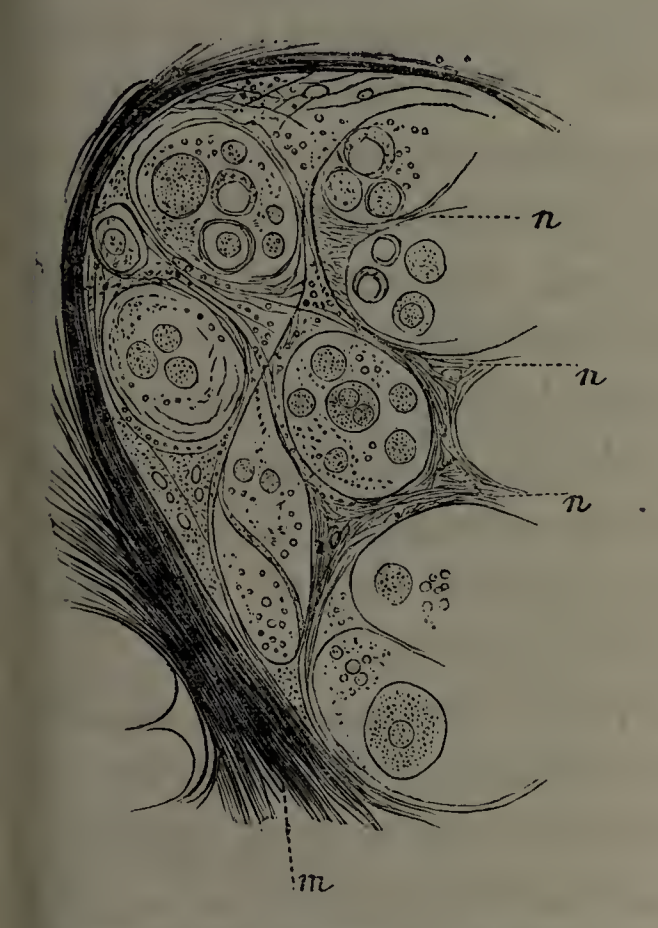

FIG. 14. — Cancer colloïde. — *m*. Cloison fibreuse. — *n*. Cloisons amincies et colloïdes circonscrivant les alvéoles dans lesquels se trouvent des cellules colloïdes. (Grossissement de 200 diam.)

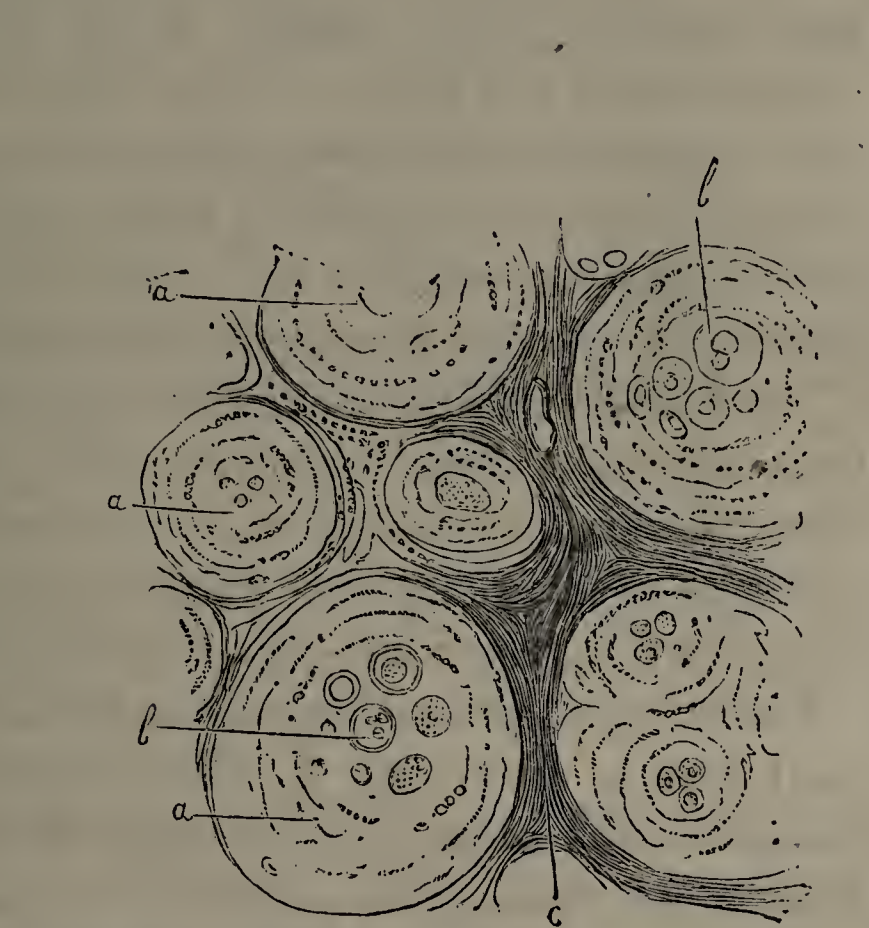

FIG. 15. — Cancer colloïde. — *a*. Granulations. — *b*. Cellules vésiculeuses. — *c*. Trame fibreuse. (Grossissement de 200 diamètres.)

Les cloisons de tissu conjonctif sont elles-mêmes dans certains cas atrophiées et ne montrent plus, comme lorsqu'elles sont normales, des noyaux allongés, mais seulement de fines granulations brillantes et réfringentes dont les unes sont de nature graisseuse et les autres de nature protéique ; le processus aboutit à certaines places à la destruction

des cloisons et à la formation de petits kystes, plus ou moins volumineux, remplis d'une matière gélatineuse transparente, liquide ou semi-liquide, quelquefois colorée en rouge par le sang; il est naturel de supposer que dans la destruction de ces cloisons, une membrane des capillaires qui y passent a été altérée, et qu'il s'est ainsi produit une petite hémorrhagie. Mais c'est là une simple hypothèse que nous ne sommes pas en mesure de prouver autrement que par le raisonnement, et qui, par conséquent, ne nous arrêtera pas.

Dans certains cas, la trame du carcinome colloïde est très-régulière et circonscrit des cavités sphériques remplies de liquide gélatineux et visibles à l'œil nu; des cloisons principales sillonnent la tumeur, et émettent des cloisons plus minces circonscrivant des alvéoles, de telle sorte que les sections minces de ces parties présentent à un faible grossissement une figure des plus élégantes. C'est particulièrement à cette espèce de tumeurs colloïdes que les auteurs allemands donnent le nom de *carcinome alvéolaire ;* mais comme nous trouvons là toutes les altérations des cellules et de la trame qui caractérisent le cancer colloïde, nous n'en ferons pas une variété distincte.

Nous allons maintenant rapporter des exemples des deux groupes que nous admettons dans les carcinomes colloïdes. Le premier, où les tumeurs sont primitivement, et en totalité, colloïdes et se reproduisent comme telles dans leur généralisation, possède déjà de nombreux exemples (1) ; j'en ai moi-même observé plusieurs cas.

J'ai pratiqué, pendant le mois de juillet 1864, l'autopsie d'un malade mort dans le service de M. Hérard (Lariboisière), qui offrait sur la muqueuse de l'estomac, au voisinage du pylore, une tumeur colloïde, ulcérée par places. Elle s'étendait en profondeur jusqu'à la tunique péritonéale et en largeur dans une étendue grande comme le creux de la main. Sur toute la surface de l'intestin grêle, existaient de petites tumeurs marronnées, grosses comme des noisettes, saillantes dans la cavité intestinale et également constituées par un tissu colloïde.

L'examen microscopique de ces tumeurs m'a montré tous les caractères que nous venons de mentionner, et, en outre, deux particularités très-curieuses. La première, c'est qu'il s'était formé, sur toute la surface

(1) Voyez J. Cruveilhier, *Anatomie pathologique générale*, t. V.

de l'estomac non envahie par la tumeur, des papilles très-nombreuses, assez longues pour représenter, à l'œil nu, l'aspect villeux de l'intestin grêle ; la seconde particularité est, que les glandes en tube étaient conservées et hypertrophiées dans la tumeur même de l'estomac ; l'épithélium de ces glandes était pavimenteux (1).

Voici une autre observation dans laquelle presque tous les organes avaient été envahis par des tumeurs colloïdes secondaires.

Obs. IV. — *Cancer colloïde de la vésicule biliaire, du foie, des poumons et du péritoine. Ictère, rétention de bile. Calculs biliaires. Albuminurie. Rein ictérique et en dégénérescence graisseuse.*

La nommée Guiller (Suzanne), âgée de soixante-huit ans, blanchisseuse, entre le 18 mars 1863 à l'infirmerie de l'hospice de la Salpêtrière, salle Saint-Jacques, n° 6 (service de M. le docteur Charcot).

Cette femme, entrée à l'hospice en 1855, pour une amaurose de l'œil gauche, avec faiblesse de l'œil droit, donne sur ses antécédents les renseignements suivants : Sa mère est morte d'accident, son père d'asthme. De plusieurs enfants qu'elle a eus, l'un est mort à quarante ans d'une affection de la poitrine, un seul est encore vivant. Depuis une année, à la suite de chagrins, sa santé s'est altérée, sans indisposition caractérisée. Il y a six semaines, elle a commencé à éprouver un malaise notable avec diminution d'appétit, bouche amère, constipation, et douleurs rachidiennes de siége mal limité.

A son entrée, elle présente l'état suivant : Grosse, forte, elle a le ventre volumineux. La peau a une coloration jaune très-prononcée ; la langue est recouverte d'un enduit jaunâtre. Il n'y a pas de selles depuis trois jours. On sent au-dessous des fausses côtes, à droite, une tumeur douloureuse à la pression, siégeant au bord inférieur du foie, rendu irrégulier par de grosses bosselures. Les urines présentent une coloration vert de vessie très-prononcé. La malade a des varices et des hémorrhoïdes internes, formant des tumeurs saillantes. Sur les cuisses, on remarque des ecchymoses anciennes.

Cet état persiste pendant deux semaines, mais la sensibilité à la région hépatique se prononce davantage.

Le 6 avril, elle se plaint d'étouffements, de palpitations avec rapports acides. Il n'y a pas de somnolence ; le pouls est à 80. L'ictère est plus prononcé.

Le 10 avril, selles grisâtres, argileuses, moulées, divisées en bouchons, nageant dans un liquide bilieux. Les étouffements débutent par des maux de reins. Le ventre, pendant la défécation, est le siége de douleurs vives. Le même état persiste pendant un mois, sans changements notables.

Le 19 mai au soir, elle éprouve un frisson avec tremblement et difficulté à se réchauffer ; sueurs abondantes la nuit.

Le 20, le pouls est à 76. La malade a un second frisson avec sueurs ; 30 centigrammes de sulfate de quinine sont prescrits.

24 mai : Il y a eu hier au soir de la fièvre sans frisson, avec courbature générale ; pas

(1) Cette observation est rapportée *in extenso* dans le *Journal de l'anatomie*, 1865.

d'hémorrhagies; la température est normale. La fièvre revient avec irrégularité les jours suivants.

Le 30, nouveau frisson durant une heure, suivi de chaleur, de sueurs. Selle de coloration violacée, liquide, de couleur vineuse.

3 juin : Les jambes sont enflées depuis deux jours. Les urines, vertes, très-foncées, sont troublées par la chaleur et l'acide nitrique. Examinées au microscope, elles présentent des cellules colorées en jaune par des granulations de pigment biliaire, appartenant au rein et à la vessie, et des tubes hyalins couverts de cellules, le tout coloré par des granulations jaunes.

Les jours suivants, l'état de la malade va s'aggravant; l'ictère devient de plus en plus prononcé; les lèvres, les gencives, la langue, se couvrent d'une exsudation sanguinolente.

La malade meurt le 19 juin.

Autopsie. — A l'ouverture de l'abdomen, il s'écoule une grande quantité de liquide louche, contenant des exsudations albumineuses; le foie dépasse de deux travers de doigt les fausses côtes. Le grand épiploon ne contient pas de granulations cancéreuses. Le péritoine, à la région lombaire et sur le diaphragme, présente des granulations cancéreuses bien nettes, de la grosseur d'un grain de millet.

Plèvres. — Pas d'épanchement; quelques adhérences complètes, mais peu résistantes, du poumon droit. Le poumon droit ne présente rien de notable.

Dans le poumon gauche existent des granulations cancéreuses du volume d'un grain de millet à un pois, sur la plèvre ou dans l'intérieur du parenchyme. Ces grains, situés surtout le long des vaisseaux, ont l'apparence gélatiniforme et sont colorés en jaune.

L'examen microscopique montre qu'ils sont formés par des alvéoles pleins, par de petits kystes comme ceux qui seront décrits dans le foie. Ils renferment un grand nombre de cellules mères à noyaux multiples. Les alvéoles du tissu morbide sont un peu plus grands que les alvéoles du poumon lui-même. Les cellules cancéreuses y offrent des granulations colorées en jaune.

Cœur. — Sain, du poids de 140 grammes; petit, flasque; endocarde coloré en jaune intense.

Foie. — Son volume n'est pas considérable; pas d'adhérences ailleurs qu'à la face inférieure, où le pancréas, la vésicule biliaire et quelques ganglions sont réunis en une masse saillante et dure. La surface du foie, de couleur vert foncé, présente des masses gélatiniformes discrètes, dont les plus grosses sont du volume d'une noisette. Sur une coupe, elles sont de coloration jaune, rougeâtre ou verdâtre. Les orifices coupés des canaux biliaires paraissent sous forme de points de couleur vert foncé; les plus gros contiennent une bile muqueuse, filante, épaisse. A l'examen microscopique, les lobules sont d'un vert foncé au centre, gris à la circonférence, avec pigmentation des cellules hépatiques au centre, et dégénérescence graisseuse à la périphérie.

Les masses de tissu colloïde sont toujours situées autour d'une branche des veines sus-hépatiques. Elles montrent, même à l'œil nu, une structure alvéolaire et de petits kystes semblables au frai de grenouille.

Enfin, on trouve dans le tissu du foie des noyaux apoplectiformes. La veine porte a ses parois épaissies, dures; elle est perméable.

Vésicule biliaire. — A la surface externe se voient des saillies larges et plates, formant un léger relief. Les parois sont épaissies. Elle contient une grande quantité de calculs petits, roulés ou à facettes, rouges, nageant dans un liquide muqueux épais. Sur des coupes normales à la muqueuse de la vésicule biliaire, on voit à l'œil nu, dans la partie externe, des grains gélatineux kystiques contenant un liquide muqueux transparent. L'épaisseur de la paroi vésicale a 3 à 4 millimètres d'épaisseur, et même davantage en certains points.

A un examen par de faibles grossissements, les préparations qui comprennent toute l'épais-

seur de la vésicule montrent les couches extérieures longitudinales et les couches internes perpendiculaires aux premières. Dans les couches moyennes existent des alvéoles pleins de cellules épithéliales. Les alvéoles mesurent en longueur de $0^{mm},08$ à $0^{mm},11$ en moyenne. Les cellules sont assez petites et mesurent de $0^{mm},009$ à $0^{mm},012$. Quelques-unes néanmoins sont plus grandes, vésiculeuses, et mesurent $0^{mm},018$ à $0^{mm},021$. Toutes sont pourvues de noyaux et de nucléoles; il existe aussi des noyaux libres. Dans les couches externes, les petits kystes, visibles à l'œil nu, ayant en moyenne 1 millimètre de diamètre, sont produits par la dilatation de ces alvéoles. Leur contenu épithélial est en voie de régression granuleuse. Il y a là des cellules assez grandes, arrondies, vésiculeuses. Dans la couche interne de la vésicule, on voit de nombreuses papilles saillantes vascularisées, au milieu d'un liquide riche en cellules. La forme de ces cellules est arrondie presque partout; cependant, en certains points où elles sont pressées, il y en a d'aplaties sur leurs faces. Les noyaux sont relativement petits. Il y a peu de cellules à deux noyaux. Dans certains kystes, il y avait des intersections indiquant que plusieurs alvéoles primitifs avaient concouru à les former.

Rate grosse, rouge foncé sur une coupe; corpuscules de Malpighi non visibles.

Le pancréas ne paraît pas altéré. L'estomac, l'intestin, la vessie, les organes génitaux ne présentent rien à noter, si ce n'est un épanchement sanguin de 10 à 12 grammes dans la cavité utérine.

Les vaisseaux abdominaux sont libres. La face interne de l'aorte est d'un jaune intense.

Reins assez gros, globuleux, flasques. Après l'ablation de la capsule, on voit que leur surface est déprimée comme par des pertes de substance abruptes qui répondent sur la capsule à de petites masses de graisse jaune. La couleur des reins est jaune verdâtre dans la substance corticale, qui est très-large. Sur la coloration jaune, on voit à la surface et sur la coupe des lignes et des points de couleur vert foncé qui sont des tubes urinifères. Au microscope, les tubes contournés sont pleins de cellules pigmentées jaunes, rougissant par l'addition de l'acide nitrique. Un très-grand nombre de tubes est rempli de grosses granulations graisseuses brillantes.

Le carcinome colloïde primitif affecte de préférence les muqueuses de l'œsophage, de l'estomac, de l'intestin, du rectum et de la vésicule biliaire; il est très-rare dans les autres organes.

Nous arrivons maintenant au second groupe des carcinomes colloïdes, à ceux qui ne présentent cette dégénérescence que partiellement, dans les parties les plus anciennes de la tumeur primitive, et qui, lorsqu'elles se généralisent, n'offrent pas cet aspect colloïde dans les tumeurs secondaires.

Tels sont les deux faits suivants, dont l'un est un type de squirrhe et l'autre d'encéphaloïde.

Obs. V. — *Squirrhe du sein présentant des parties colloïdes. Granulations secondaires du poumon.*

Christophe, âgée de cinquante-cinq ans, entre le 9 février 1863 à l'infirmerie des Incurables, à la Salpêtrière, dans le service de M. le docteur Charcot.

Il n'y a d'affections cancéreuses dans sa famille ni dans ses ascendants, ni dans ses collatéraux. Menstruation à douze ans. Ménopause à quarante-six ans. Trois enfants.

Elle porte depuis deux ans une tumeur du sein qui a commencé à s'ulcérer au mois de mai dernier.

Cette tumeur est énorme et occupe toute la région mammaire gauche. Les bords de l'ulcération sont épais, saillants et durs. Leur couleur, ainsi que celle du fond de l'ulcère, est rouge, avec une injection sanguine très-prononcée. A la surface de l'ulcération, quand on presse la tumeur, on fait sortir de petites gouttelettes transparentes ou un liquide louche puriforme.

Le 15 mars, on découvre, vers dix heures du soir, que les linges de son pansement sont inondés de sang versé par l'ulcération du sein. On ne sait pas depuis quand durait cette hémorrhagie, dont la malade ne s'était pas aperçue.

La nuit fut très-agitée et son sommeil troublé par le délire.

Le 16, le pouls est à peine sensible, la face est terreuse ; l'agonie commence.

Autopsie faite le 17 mars. — Le sujet est très-gras ; le tissu adipeux des parois abdominales a environ 2 centimètres.

Le bras gauche est légèrement œdémateux ; il n'y a d'œdème nulle part ailleurs.

La peau est adhérente à la tumeur du sein et très-épaissie elle-même.

La tumeur mammaire, enlevée, présente, sur une surface de section, plusieurs aspects. Au centre, dans les parties le plus anciennement formées, on voit des masses jaunâtres et opaques, où le microscope montre une infiltration graisseuse avancée des éléments (cellules et trame). Dans le centre se trouvent aussi des *îlots transparents gélatiniformes*, ayant une structure alvéolaire à simple vue et dont les éléments sont pâles et vésiculeux.

Dans ses parties périphériques, la tumeur est blanchâtre, opaque, dure, résistante, et donne du suc laiteux en grande abondance. Les cellules sont nucléaires, sphériques ou irrégulièrement polyédriques. Dans ces parties, on voit sur des coupes que la trame fibreuse est épaisse et forme des alvéoles petits, ovoïdes ou sphériques.

La surface des plèvres costale et pulmonaire des deux côtés est couverte de petites granulations ou de plaques saillantes, blanchâtres, légèrement opalines, ayant de 1 à 8 millimètres de diamètre, généralement situées autour d'un vaisseau de la plèvre.

Les côtes sont friables, mais non dégénérées.

Il n'y a pas d'autre généralisation du cancer ; pas de coagulations fibrineuses dans les veines.

Obs. VI. — *Tumeur de l'ovaire droit, constituée par un tissu partie encéphaloïde, partie colloïde, avec péritonite cancéreuse observée chez une jeune fille de vingt et un ans.*

Catherine Katenoffen, âgée de vingt et un ans, entrée le 25 octobre 1864, à l'hôpital Lariboisière, salle Sainte-Mathilde, service de M. le docteur Hérard.

Cette malade, ne parlant pas français, ne donne que les renseignements suivants : Bien réglée, n'ayant pas eu d'enfants ni fait de fausse couche ; sa santé a été bonne jusqu'en 1862, époque où elle sentit dans la fosse iliaque droite une tumeur qui s'est accrue rapidement. Au bout de cinq mois la tumeur avait acquis ses dimensions actuelles, c'est-à-dire le volume d'une tête d'adulte, sans que la santé générale eût subi la moindre atteinte et sans aucun trouble menstruel.

Cette fille, forte et bien constituée, a les apparences d'une bonne santé. La palpation et la percussion font reconnaître dans le ventre une énorme tumeur lisse, dure, ovoïde, occupant la fosse iliaque droite, remontant presque jusqu'à l'ombilic et s'avançant dans la fosse iliaque gauche. La palpation n'est pas douloureuse.

Par le toucher vaginal on reconnaît la mobilité de l'utérus, dont la tumeur paraît indépendante.

Le diagnostic porté est : Tumeur fibreuse de l'ovaire.

La malade est gardée pendant quelque temps sans traitement actif.

M. le docteur Hérard, voulant s'éclairer sur la possibilité d'une opération, et consulter sur ce point un chirurgien, fit appeler le docteur Cusco en consultation. Un examen approfondi fit reconnaître que la tumeur est un peu sensible, le ventre un peu tendu, contenant du liquide séreux ou peut-être purulent, enfin qu'il convient au moins d'attendre ; quelques jours après, la malade crache un peu de sang ; on perçoit des râles sibilants dans les poumons.

21 novembre : L'état de la malade a subi un changement notable depuis une huitaine de jours : le ventre s'est tuméfié et renferme un épanchement assez considérable.

Il y a des douleurs vives dans l'abdomen et de l'œdème des grandes lèvres. La face n'est pas grippée, mais le pouls bat 120 pulsations.

Les jours suivants, l'état de la malade s'aggrave, la face devient grippée, les douleurs plus vives.

Le 25, il y a du délire, des vomissements. La malade se lève, parle très-haut, crie ; l'agitation est vive ; le soir, elle est plus calme.

Le 26, elle est très-agitée, a le hoquet, répète sans cesse le mot « rauch ». La face est altérée. Il y a un strabisme interne très-prononcé. La malade meurt dans la nuit.

Autopsie, vingt-quatre heures après la mort. — Le ventre contient un peu de sérosité transparente, mais filante, épaisse, non purulente. A mesure qu'on fait l'incision il sort une quantité exubérante de bourgeons vascularisés appartenant au grand épiploon. La surface du *péritoine* est criblée de *granulations* variant, pour le volume, entre la grosseur d'un grain de millet et d'un pois. Situées surtout sur le trajet des vaisseaux, ces granulations sont molles, friables, s'écrasant facilement, et donnent un suc laiteux dans lequel l'examen microscopique montre des cellules considérables et des noyaux très-nombreux.

Le pourtour des granulations est très-fortement vascularisé. Tout le tissu de nouvelle formation renferme des *vaisseaux variqueux* très-nombreux et congestionnés, offrant souvent des *dilatations moniliformes* ou *sphériques*.

Il existe une très-grosse tumeur qui appartient bien réellement à l'ovaire droit. En effet, l'utérus étant enlevé et renversé en haut, on voit l'ovaire, la trompe et le ligament rond du côté gauche. Les parties analogues du côté droit, le ligament suspenseur de l'ovaire et la trompe vont se fixer sur la grosse tumeur. La trompe droite est beaucoup plus longue que la gauche, elle s'aplatit un peu par son pavillon sur la tumeur, et présente une petite tuméfaction. Le ligament suspenseur de l'ovaire se termine aussi nettement sur la tumeur.

La tumeur ovoïde, plus grosse qu'une tête d'adulte, mesure dans son plus grand diamètre environ 25 centimètres et 12 centimètres dans le plus petit.

Sur une coupe, on voit un tissu mou, à surface de section planiforme, qui présente plusieurs couleurs. Certaines parties ont une coloration blanche, opaque, et laissent suinter une grande quantité de suc laiteux ; ce suc contient de grandes cellules épithéliales en dégénérescence graisseuse et de gros corpuscules granuleux. D'autres parties sont jaunâtres et opaques, complétement graisseuses. Enfin une portion de la surface de section présente un *aspect semi-transparent gélatiniforme*, et de *petits kystes* qui sont remplis par un liquide filant, translucide, colloïde. Dans ces parties, l'examen microscopique a montré des cellules distendues, vésiculeuses, dont la membrane d'enveloppe était très-amincie, et qui contenaient dans leur intérieur de fines granulations, brillantes, de nature protéique.

CHAPITRE III.

DU CANCROÏDE.

Le cancroïde (épithéliome (1) de Hannover et Lebert) est caractérisé :

1° Par la forme de ses éléments, qui, considérés isolément, reproduisent identiquement le type de l'épithélium normal du lieu où la tumeur a pris naissance. Ces cellules sont toutes très-régulièrement semblables les unes aux autres et aux différentes variétés des mêmes éléments normaux du tégument externe ou interne.

2° Par l'agencement de ces cellules considérées dans leurs rapports réciproques. Elles sont en effet soudées les unes aux autres, comme cela a lieu à l'état normal dans les couches tégumentaires. Ainsi les cellules pavimenteuses des cancroïdes cutanés sont engrenées comme celles du corps muqueux de Malpighi, les cellules de leurs globes épidermiques sont disposées et soudées comme celles de la couche épidermique; les cellules cylindriques des cancroïdes de la muqueuse gastro-intestinale sont cohérentes de la même façon que celles du revêtement de la muqueuse normale.

D'une façon générale, les cancroïdes restent beaucoup plus longtemps que le carcinome une maladie locale, limitée au lieu primitif de son développement; ils n'envahissent pas aussi fatalement et aussi vite les ganglions lymphatiques, ils ne récidivent pas toujours après leur ablation, et ils ne se généralisent que d'une façon exceptionnelle à des organes éloignés sous forme de tumeurs secondaires. Quant à leur gravité, aux dangers plus ou moins imminents qu'ils entraînent, c'est uniquement à leur siége qu'ils les empruntent. Ainsi un cancroïde développé au col de l'utérus, qui s'étend aux culs-de-sac vaginaux et à la vessie, est aussi malin que celui des carcinomes qui l'est le plus. Il

(1) Il est impossible de conserver le mot *epithelioma* appliqué à ces tumeurs, car elles ne représentent qu'une des nombreuses espèces de tumeurs composées d'épithélium de nouvelle formation.

déterminera ces larges surfaces ulcérées, ces écoulements fétides qui sont eux-mêmes des causes d'altération des liquides de l'économie, des hémorrhagies, l'anémie et la cachexie, sans compter les complications toujours imminentes, la péritonite généralisée, les perforations de la vessie, du rectum et du péritoine. C'est ainsi qu'au point de vue des symptômes généraux et locaux, il sera impossible de distinguer un carcinome de l'estomac ou de l'intestin d'un cancroïde à cellules cylindriques des mêmes viscères. Nous aurons donc, dans ce groupe de tumeurs, les variations les plus grandes au point de vue du pronostic, depuis celles qui, comme les précédentes, entraînent la mort en un ou deux ans, jusqu'à celles qui, nées sur le dos du nez et la joue, ne paraissent faire en quinze et vingt ans que des progrès insensibles. Et ces différences sont si bien en rapport avec le siége des tumeurs, que deux d'entre elles, identiques comme structure, siégeant l'une sur la joue, l'autre sur la lèvre inférieure, seront, la première presque inoffensive, la seconde rapidement fatale. Dans le premier cas, en effet, la tumeur est longue à s'ulcérer ; elle se recouvre d'une croûte où se dessèchent les produits épithéliaux mêlés de leucocytes détachés de la surface ulcérée ; dans le second cas, la richesse vasculaire, l'imbibition constante de la tumeur par la salive, les mouvements et le contact des aliments sont les causes de nutrition et d'irritation formative exagérées qui précipitent l'extension du travail morbide.

§ I. — Première variété. — Cancroïde à cellules pavimenteuses.

Le cancroïde à cellules pavimenteuses s'observe sur la peau, principalement à la face, quelquefois aux extrémités, et sur les muqueuses recouvertes par de l'épithélium pavimenteux, telles que la muqueuse des lèvres et des joues, de la langue, du pharynx, de l'œsophage, du gland, du col de l'utérus, du vagin, etc. Il se présente sous deux formes anatomiques un peu différentes, et l'on peut en distinguer deux variétés : le *cancroïde papillaire* et le *cancroïde acineux*.

Le *cancroïde papillaire*, dont on peut observer le type aux lèvres, débute comme les condylomes par une hypertrophie du réseau papillaire de la peau ou de la muqueuse. Bientôt la surface muqueuse altérée se recouvre d'une couche épithéliale blanchâtre, imbibée de sucs, tandis que la surface cutanée est recouverte par une croûte noirâtre. Cette

croûte enlevée, on voit proéminer des papilles coniques à leur sommet, plus ou moins allongées et pressées les unes contre les autres, grises ou rosées, saignant assez facilement. La tumeur s'accroît de tous côtés en envahissant les parties voisines, les couches musculaires de la lèvre et l'os maxillaire lui-même. Si l'on fait une section de la tumeur, après son ablation, on voit qu'on a affaire à un tissu nouveau grisâtre, fragile, bien que ne paraissant pas mou. Je m'explique : c'est un tissu qui ne change pas de forme quand on le déplace, il ne s'affaisse pas, et paraît dur à première vue ; mais si on le presse entre les doigts, il se laisse facilement écraser. On n'obtient pas de suc laiteux par la pression ou le raclage, mais seulement des grumeaux opaques grisâtres, et des filaments vermiformes semblables à la matière sébacée qu'on fait sortir des boutons acnéiques. Ces grumeaux opaques et ces filaments, examinés au microscope, sont composés de cellules pavimenteuses engrenées, toutes égales entre elles, et de globes épidermiques (voyez la fig. 16), ou amas de cellules cornées, semblables à celles de l'épiderme, et disposées concentriquement les unes par rapport aux autres (1). Lorsqu'on examine les papilles sur une section perpendiculaire à la surface de la tumeur, après avoir injecté le réseau vasculaire, on voit que les papilles extrêmement longues possèdent à leur centre des vaisseaux entourés d'un peu de tissu conjonctif, et qu'elles sont formées dans tout le reste de leur étendue par des couches de cellules pavimenteuses disposées comme celles du corps muqueux. Les vaisseaux en ont été admirablement injectés et représentés par Thiersch (2). Les couches de cellules pavimenteuses s'enfoncent profondément entre les

Fig. 16.— Cancroïde à cellules pavimenteuses. (Grossissement de 250 diam.)

(1) Il existe dans le thymus des enfants et dans la rainure préputiale des nouveau-nés (Robin) des globes épidermiques analogues.

(2) Thiersch, *Der Epithelialkrebs*, in-8°, avec atlas in-4° de 11 planches. Leipzig, 1865.

papilles sous forme de longs boyaux renflés de distance en distance, et présentant à leur centre des globes épidermiques. Toute la masse de la tumeur est formée de boyaux ou amas d'épithélium pavimenteux logés dans des alvéoles dans la paroi desquelles passent les vaisseaux. Partout ces cellules pavimenteuses sont engrenées, et elles sont disposées dans les cavités alvéolaires de la manière suivante : Les couches les plus périphériques s'implantent perpendiculairement à la paroi de l'alvéole, comme les cellules en contact avec les papilles du derme dans le corps muqueux de Malpighi; au centre de la cavité remplie de ces cellules pavimenteuses existe un amas de cellules cornées, ou un globe épidermique. Les cellules qui constituent ce globe présentent les mêmes réactions que celles de l'épiderme avec l'acide acétique et la potasse.

Les cellules centrales de ces îlots d'épithélium, au lieu de subir la transformation cornée ou épidermique, peuvent devenir vésiculeuses ou colloïdes dans une partie plus ou moins considérable de la tumeur. Ces deux modes d'altération de l'épithélium central des lobules du cancroïde peuvent se montrer réunis ou isolés.

La tumeur s'étend en envahissant les parties voisines à peu près de la même façon que le carcinome, soit par un bourgeonnement de cellules d'épithélium parties des lobules ou îlots précédents, soit par une genèse de noyaux et cellules dans des parties où ces éléments n'existaient pas antérieurement. C'est ainsi que les muscles présentent une formation de gros noyaux dans le sarcolemme, et que, consécutivement, la substance striée devient granuleuse et s'atrophie en passant par la dégénérescence graisseuse ou cireuse. C'est ainsi que les cavités médullaires de l'os maxillaire inférieur se remplissent de cellules pavimenteuses partant des lobules du cancroïde contigus, et que les lamelles osseuses sont détruites. La production épithéliale se substitue peu à peu à tous les tissus du voisinage envahis par elle, et enfin elle transforme complétement les ganglions lymphatiques sous-maxillaires en des masses ayant exactement la même structure que la tumeur primitive. Niée d'abord, la propagation aux ganglions lymphatiques, l'infection, est maintenant regardée à bon droit comme le cas le plus fréquent.

Le cancroïde papillaire est presque toujours très-facile à reconnaître

et à étudier à l'œil nu comme au microscope : on pourrait cependant, à son début, le confondre avec un condylome simple, et plusieurs fois j'ai examiné des tumeurs du prépuce et du gland où l'on avait hésité entre des végétations syphilitiques et un cancroïde. Dans les végétations, en effet, le processus est à peu près le même : les papilles sont hypertrophiées, elles se décomposent en papilles secondaires et elles sont recouvertes par des couches épaisses d'épithélium pavimenteux. Mais ces papilles sont plus isolées les unes des autres que dans le cancroïde, et, de plus, et ce caractère est essentiel, il n'y a jamais de boyaux épithéliaux se prolongeant dans les couches profondes, ni de lobules ou d'îlots d'épithélium isolés au sein du tissu conjonctif sous-cutané ou sous-muqueux.

Telle est la tumeur envisagée dans sa période d'état : étudions maintenant son mode de naissance et de destruction.

Le mode de naissance de l'épithélium qui constitue le cancroïde est fort contesté. Tandis qu'il est pour Virchow et ses élèves une provenance des cellules du tissu conjonctif, et pour Robin le produit d'une genèse, il est regardé par Verneuil et par Thiersch comme une végétation de l'épithélium des glandes ou des couches de cellules qui recouvrent le corps papillaire de la peau et des muqueuses. D'après Thiersch, les papilles croissent en longueur, pendant que dans les espaces interpapillaires les cellules pavimenteuses s'enfoncent profondément, sous forme de boyaux qui peuvent s'étrangler et même s'isoler complétement les uns des autres sous forme d'îlots. C'est au milieu de ces prolongements et de ces îlots que l'épithélium, en s'accumulant et vieillissant sur place, subirait la transformation cornée ou colloïde. Du reste, lorsque sur une coupe pratiquée avec le rasoir on rencontre un îlot de cellules isolé de toutes parts au milieu du tissu conjonctif, cela peut tenir tout simplement à ce que le sens de la section ne permet pas de voir la connexion de cette partie avec la masse épithéliale d'où elle émane.

Le développement du cancroïde cutané aux dépens des glandes sébacées a été indiqué par Lebert, Robin, Rouget, Remak, Heurtaux, et dernièrement avec plus de détails par Thiersch. Celui-ci, s'appuyant sur un fait de cancroïde des lèvres où les glandes sébacées annexées aux poils n'existaient plus et étaient remplacées par

des îlots de cellules pavimenteuses avec des globes épidermiques au centre, en conclut que ces îlots se sont formés aux dépens des glandes sébacées. Nous avons étudié, M. Ranvier et moi (1), les modifications des glandes sébacées dans le cancroïde, et voici ce que nous avons constaté.

A l'état normal, les glandes sébacées de la partie cutanée des lèvres de l'homme sont très-nombreuses et situées très-profondément, étagées à diverses hauteurs. Celles qui viennent s'ouvrir dans la gaîne des poils sont, les unes simples, les autres composées d'un grand nombre de culs-de-sac ouverts dans un conduit commun. Elles possèdent une membrane d'enveloppe tapissée par une couche de cellules pavimenteuses petites et ne contenant pas de graisse. Cette couche est rarement double, ainsi que l'indique Kölliker. Le reste de la cavité est occupé par de grandes cellules réduites à leur membrane d'enveloppe, ne possédant pas de noyau et remplies de gouttelettes huileuses. Dans certains cas, la couche périphérique de cellules pavimenteuses n'existe pas, et tout le cul-de-sac est rempli de cellules sébacées.

Les premières modifications qui se passent dans ces glandes au voisinage du cancroïde consistent dans l'augmentation du nombre des couches des petites cellules pavimenteuses de la périphérie des culs-de-sac. A mesure qu'elles se multiplient, elles repoussent au centre du cul-de-sac les cellules sébacées, qui finissent par disparaître. L'épithélium pavimenteux, s'accumulant alors au centre, y revêt la configuration de globes épidermiques. Même à cette période, les glandes sébacées ont conservé leurs dimensions et sont devenues seulement plus globuleuses. C'est dans cet état que les a figurées Thiersch : leur membrane propre n'existe plus, et sur une coupe étendue de la peau on trouve de ces masses arrondies, formées uniquement de cellules épidermiques, occupant autour de la gaîne des poils le siége des glandes sébacées. Jusque-là ces lobules épidermiques sont séparés par le derme normal. Plus tard, ils prennent une plus grande extension, en même temps que les papilles s'allongent, que le réseau de Malpighi s'enfonce entre elles ; les poils tombent, l'épithélium remplit leur gaîne, et ce

(1) *Journal de l'anatomie et de la physiologie*, dirigé par Ch. Robin. 1866, n° 3.

processus complexe aboutit à la constitution d'un cancroïde à forme papillaire.

Nous avons publié en commun avec le docteur Ranvier (*loc. cit.*) un cas de cancroïde papillaire qui s'était développé sur les bourgeons charnus et dans les trajets fistuleux d'une nécrose très-ancienne de l'humérus, et qui, après avoir envahi l'os lui-même, avait déterminé une fracture spontanée et nécessité la désarticulation de l'épaule. Dans ce cas, nous avons pu suivre les modifications qui se passent au sein de l'os malade, et nous avons vu que les cavités médullaires agrandies par l'absorption et la section irrégulière des lamelles osseuses étaient tapissées au voisinage de l'os par une couche bourgeonnante de tissu connectif contenant des médullocelles et des myéloplaxes, et que cette couche était revêtue elle-même par des cellules pavimenteuses engrenées les unes avec les autres. Il est très-probable que dans ce fait il y avait eu une production nouvelle de cellules au sein de la moelle osseuse sans relations de ces dernières avec le revêtement épithélial des bourgeons charnus. Au moins n'avons-nous pu voir nulle part, malgré nos recherches, une semblable continuité.

Le mode d'ulcération et de destruction du cancroïde papillaire est facile à comprendre d'après ce que nous savons de sa structure : dès son début, la couche d'épiderme corné n'existe plus à la surface de la peau ; dès son début le réseau papillaire est altéré, modifié de façon à constituer la surface végétante et villeuse de la tumeur. A mesure que des cellules nouvelles naissent au contact des papilles, les plus anciennes, celles de la surface, vieillissent et s'en détachent : elles sont entraînées par le mucus salivaire ou vaginal, et si la tumeur siége à la peau, elles se concrètent et se dessèchent sous forme de croûte. Sous celle-ci on trouve habituellement un liquide sanieux ou puriforme contenant des éléments cellulaires et des leucocytes. L'ulcération commence réellement lorsque les cellules détachées à la surface sont en excès relativement à celles qui se forment autour des vaisseaux des papilles. Il arrive un moment où ces derniers sont mis à nu et flottants ; alors les îlots de cellules s'ouvrent à la surface ulcérée de la tumeur, et les éléments qui les constituent se dissocient et sont éliminés. Les éléments épithéliaux, après leur naissance, leur développement et leur vie propre, doivent être détruits : telle est la loi générale et fatale qui cause l'ulcération.

Nulle part elle ne marche aussi vite et n'est plus facile à étudier qu'au col de l'utérus, car là, toutes les conditions de vascularisation, de sécrétion abondante de mucus, se trouvent réunies pour en hâter les progrès. Examinée sous l'eau, la surface d'ulcération du col et du vagin présente des houppes villeuses et minces flottantes, rouges ou grises, qui ne sont autres que des vaisseaux isolés, disséqués, remplis de sang ou vides, et dont les parois subissent la dégénérescence granulo-graisseuse. Ailleurs existent de petits bourgeons charnus constitués par des vaisseaux entourés de tissu conjonctif. D'autres fois l'oblitération d'un vaisseau artériel ou veineux d'un plus gros volume par une coagulation fibrineuse ou par une dégénérescence de sa paroi détermine une mortification en masse de toute une portion de la tumeur, et l'on trouve alors, par exemple, le col détruit et le corps utérin coupé à pic par une surface ulcérée perpendiculaire à la direction de l'utérus. Dans les cas où l'ulcération est très-avancée, c'est à peine si l'on observe quelques îlots saillants grisâtres appartenant à la tumeur détruite et montrant la structure du cancroïde avec ses îlots de cellules pavimenteuses et ses globes épidermiques. Les ganglions pelviens présentent alors aussi la même structure caractéristique.

La variété *acineuse* ou *glandulaire du cancroïde* ne diffère pas essentiellement de la précédente, si ce n'est par l'absence de papilles à sa surface. Sa description s'accorde assez exactement avec celle des tumeurs hétéradéniques (1) de la troisième variété du professeur Robin. Ces cancroïdes se développent primitivement au-dessous du corps papillaire, et forment de petites tumeurs saillantes hémisphériques qui, par leur réunion, constituent une tumeur unique à bords festonnés. Ce sont celles que Verneuil a très-bien décrites dans leur siége d'élection, qui est la joue et le dos du nez. Elles ne s'ulcèrent que tardivement, particularité qu'elles empruntent, aussi bien que leur siége profond, à leur mode de développement. C'est, en effet, à une hypergenèse de l'épithélium des glomérules des glandes sudoripares qu'elles doivent leur origine. Verneuil (2) et Thiersch (*loc. cit.*) ont décrit les modifications

(1) D'après des recherches toutes récentes du docteur Ordonez, les particularités distinctives des tumeurs hétéradéniques de la première et de la seconde variété de Robin, c'est-à-dire les tubes et les corps oviformes, seraient tout simplement dues à des productions végétales parasitaires.

(2) *Archives générales de médecine*, mai 1854.

qui se passent alors dans les glandes sudoripares, modifications que Ranvier et moi (*loc. cit.*) avons pu suivre et décrire dans une observation de cancroïde du pied. Voici ce que nous avons vu dans ce cas : L'épithélium contenu dans le tube enroulé de la glande se multiplie et s'hypertrophie ; il remplit complétement et dilate d'une façon irrégulière le tube glandulaire dont la lumière est obstruée. En même temps la paroi propre du tube, jusque-là conservée, s'amincit et disparaît, de telle sorte qu'on n'a plus alors que des cylindres pleins formés d'épithélium pavimenteux, sans membrane d'enveloppe. Ces cylindres poussent des bourgeonnements épithéliaux dans tous les sens, sont anastomosés les uns avec les autres, se terminent en doigt de gant, et représentent parfaitement les figures données par Robin comme appartenant à la troisième variété des tumeurs hétéradéniques (1) et celles que j'ai dessinées moi-même à propos des tumeurs du col utérin (2).

Dans le tissu conjonctif voisin on voit aussi apparaître une grande quantité de noyaux sphériques ou ovoïdes.

Tels sont les phénomènes qu'on observe au début d'une tumeur récente et à la périphérie d'une tumeur ancienne. Le corps papillaire est un peu hypertrophié à ce niveau, mais les couches du corps muqueux et de l'épiderme sont normales.

Dans les parties les plus anciennes et déjà ulcérées, les cylindres épithéliaux précédents se sont renflés par places, ou se sont isolés complétement de manière à constituer des îlots arrondis ou irréguliers d'épithélium dont les couches les plus surperficielles sont pavimenteuses et implantées perpendiculairement à la paroi, dont les cellules centrales sont cornées ou colloïdes. Cette variété du cancroïde aboutit donc également à la même structure que la variété précédente, et n'en différerait, autant du moins que permet de l'avancer le petit nombre d'observations publiées jusqu'ici, que par le mode de naissance. Au centre des lobules ou même dans les cylindres épithéliaux on trouve presque toujours, soit des globes épidermiques, soit des cellules colloïdes. Dans certains cas, l'abondance de ces dernières peut déterminer

(1) Ch. Robin, *Gazette hebdomadaire de médecine et de chirurgie*, 1856.
(2) *Journal de l'anatomie*, 1865, pl. XIV et XV.

la formation de petits kystes remplis d'un mucus gélatineux et visibles à l'œil nu.

IG. 17. — Culs-de-sac d'une tumeur hétéradénique de l'orbite. — *a*, *b*, *c*. Portion des gaînes dans lesquelles l'épithélium est disposé en cellules polyédriques. — *d*, *e*, *f*. Portion des gaînes formée d'épithélium nucléaire ovoïde ; entre les noyaux existe un peu de matière amorphe non encore segmentée en cellules. — De *d* en *a*, on suit la transition de l'une à l'autre des deux dispositions indiquées ci-dessus. (Ch. Robin, *Mémoire sur le tissu hétéradénique*, 1856.)

Si dans le plus grand nombre des cas le cancroïde à cellules pavimen teuses a une grande tendance à envahir les tissus, s'il est en général assez grave pour être rangé dans le groupe des cancers, il y a néanm oins des tumeurs ayant la même structure que le cancroïde et ependant de nature bénigne. Telle était une petite tumeur de la peau que j'ai examinée avec M. Ranvier, tumeur très-ancienne et stationnaire, qui était composée de globes épidermiques tous très-régulièrement

sphériques et séparés les uns des autres par un tissu cellulo-adipeux normal (cholestéatome).

§ II. Seconde variété. — Cancroïde à cellules cylindriques.

Cette variété du cancroïde se développe sur les muqueuses recouvertes à l'état normal par un épithélium cylindrique et particulièrement sur la muqueuse du tube gastro-intestinal et de la vésicule biliaire.

Ces tumeurs ont une gravité tout aussi grande que les carcinomes de ces muqueuses, et, lorsqu'elles se généralisent à différents organes, ainsi qu'il en existe plusieurs observations dans la science, elles reproduisent dans les tumeurs secondaires les mêmes caractères qui distinguent la tumeur primitive.

L'aspect de ces tumeurs molles et riches en suc laiteux leur ferait donner le nom de cancer médullaire ou encéphaloïde, si l'on s'en tenait uniquement aux données fournies par l'œil nu. Comme leur structure est connue depuis peu, nous croyons utile d'en présenter rapidement l'historique.

En 1851, Reinhardt (1), qui en a le premier fait un examen microscopique complet, les avait regardées comme des hypertrophies des glandes en tube de l'estomac. C'est qu'en effet elles sont constituées par de grandes cavités cylindriques comme des glandes en tube, et que les parois de ces cavités sont tapissées par un épithélium cylindrique. Dans deux des trois observations de Reinhardt, il y avait eu généralisation de la néoplasie aux poumons et au foie.

Foerster (2), en 1858, a donné une excellente description de cette forme de tumeur de l'estomac et de l'intestin basée sur cinq observations; il a comparé aux résultats de son examen les faits déjà publiés par Reinhardt, Virchow (3) et Bidder (4). Il les décrivait comme des cancers épithéliaux à cellules cylindriques et leur donnait le nom de

(1) Reinhardt, *Annalen des Berliner Charité-Krankenhauses*, 1851, 1 Heft, S. 98.
(2) Fœrster, *Archiv für path. Anat. und Physiol.*, B. XIV, S. 91.
(3) Virchow, *Gazette médicale de Paris*, 7 avril 1855.
(4) Bidder, *Müller's Archiv*, 1852, Heft 2, S. 78.

Cylinderepithelialkrebs. La même année, Ernst Wagner (1) publiait des cas analogues, observés non-seulement à l'intestin, mais aussi dans l'utérus et le foie, et Gawriloff (2) en a même vu dans la colonne vertébrale.

J'ai publié trois observations de tumeurs épithéliales de cette nature qui avaient pris naissance au col de l'utérus, et j'en ai recueilli depuis neuf autres cas siégeant : six au rectum, deux à l'estomac et un à la vésicule biliaire.

Ces tumeurs se présentent le plus souvent sous l'aspect de bourgeons ou de plaques saillantes plus ou moins étendus, vascularisés à leur surface, mous, qui s'ulcèrent tardivement et qui habituellement n'intéressent que la muqueuse. Lorsqu'on les presse, on fait sourdre à leur surface des gouttelettes d'un suc laiteux très-abondant. Sur une surface de section normale à la muqueuse, on reconnaît qu'ils possèdent une disposition fasciculée, que les fibres lamineuses et les vaisseaux qui les composent sont parallèles entre eux et perpendiculaires à la surface de la membrane.

Dans d'autres cas on se trouve en face d'une surface ulcérée, déprimée, villeuse, et la base de cet ulcère est formée par un tissu blanchâtre et mollasse, riche en suc laiteux.

L'examen microscopique du suc laiteux montre uniquement des cellules épithéliales cylindriques (*a*, fig. 18), exactement semblables à celles de la muqueuse intestinale, et habituellement accolées les unes aux autres sous forme de lamelles, comme cela s'observe toujours sur les membranes qui en sont tapissées. Ces cellules très-régulières, à peu de chose près semblables les unes aux autres, mesurent $0^{mm},020$ à $0^{mm},025$ en longueur, et 0,005 à 0,007 en largeur. Elles possèdent un noyau ovoïde de 0,007 à 0,009 de longueur. Leur extrémité ou base libre est un peu évasée et terminée par un bord à double contour. Elles se détachent habituellement par lambeaux ou plusieurs d'entre elles sont contiguës et soudées.

Sur des coupes de la tumeur préalablement durcie, on peut apprécier la disposition de sa trame et la situation des cellules précédentes. Les sections minces perpendiculaires à la surface bourgeonnante montrent à un faible grossissement de longues et étroites cavités folli-

(1) E. Wagner, *Archiv für physiologische Heilkunde*, 1858, S. 306.
(2) Gawriloff, *Würtzburger medic. Zeitung*, 1863, B. IV.

culeuses séparées les unes des autres par de longues papilles parallèles entre elles et contenant des vaisseaux. Cette couche, qui a de 2 à 5 millimètres d'épaisseur, est une altération de la muqueuse, ainsi qu'on peut s'en assurer par sa continuité directe avec la muqueuse voisine et par sa situation au-dessus des couches musculeuses. Ces cavités folliculeuses, examinées à un grossissement de 200 diamètres, se présentent, soit sous forme de tubes allongés (*b*, fig. 18), soit de cercles (*c*, fig. 18), soit de figures elliptiques, suivant que la coupe est parallèle, perpendiculaire ou oblique, relativement à leur direction. Partout ces longues cavités folliculeuses sont tapissées par une couche de l'épithélium cylindrique régulier, que nous venons de décrire. Ces cellules s'implantent directement sur la paroi, sans l'interposition d'une membrane propre hyaline glandulaire; elles se forment en quantité considérable et subissent des altérations telles que le passage à l'état graisseux et à l'état vésiculeux; elles laissent à leur centre une lumière vide ou canal; les follicules s'ouvrent directement à la surface ulcérée.

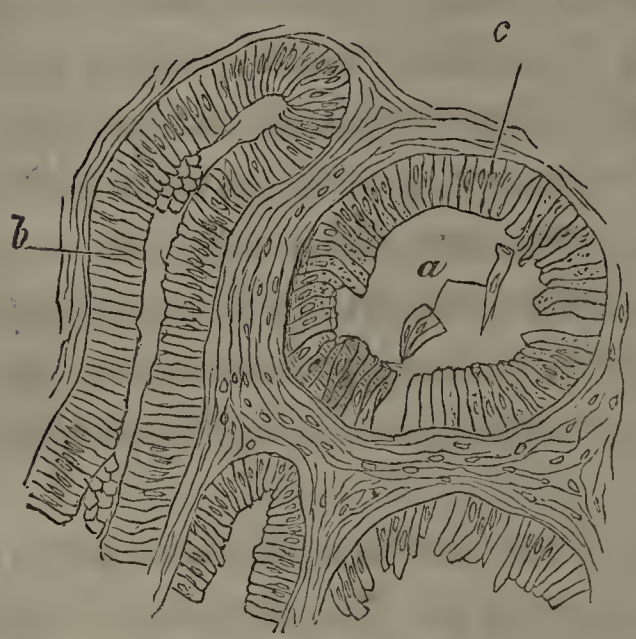

Fig. 18. — Cancroïde à cellules cylindriques. (Grossissement de 200 diamètres.) — *a*. Cellules cylindriques détachées. — *b*. Cavité folliculeuse vue suivant sa longueur. — *c*. Cavité semblable vue sur une section transversale. Toutes sont tapissées par une couche de cellules cylindriques.

Dans un cas de cancroïde à cellules cylindriques ulcéré du rectum, toute la surface ulcérée était villeuse et hérissée de papilles couvertes d'épithélium cylindrique. Aux bords de l'ulcération la couche glandulaire de la muqueuse était hypertrophiée. Au-dessous de cette couche des glandes, de même qu'au fond de l'ulcération, existaient des cavités nouvelles tapissées de cellules cylindriques; de la paroi de ces cavités végétaient des papilles recouvertes elles-mêmes par des cellules cylindriques. La figure 19 représente une coupe de cette tumeur au niveau du bord de l'ulcération.

Il est très-probable, d'après la disposition des cavités folliculeuses qu'on trouve sur les bourgeons de la tumeur avant son ulcération, et d'après la nature de leur épithélium, que ces cavités ne sont autres que

des glandes en tube hypertrophiées, sans membrane hyaline, et dont l'épithélium est lui-même en hypergenèse. Mais là ne se borne pas le processus morbide, car il se forme bientôt dans le tissu conjonctif de la muqueuse et dans ses différentes tuniques des cavités tapissées par

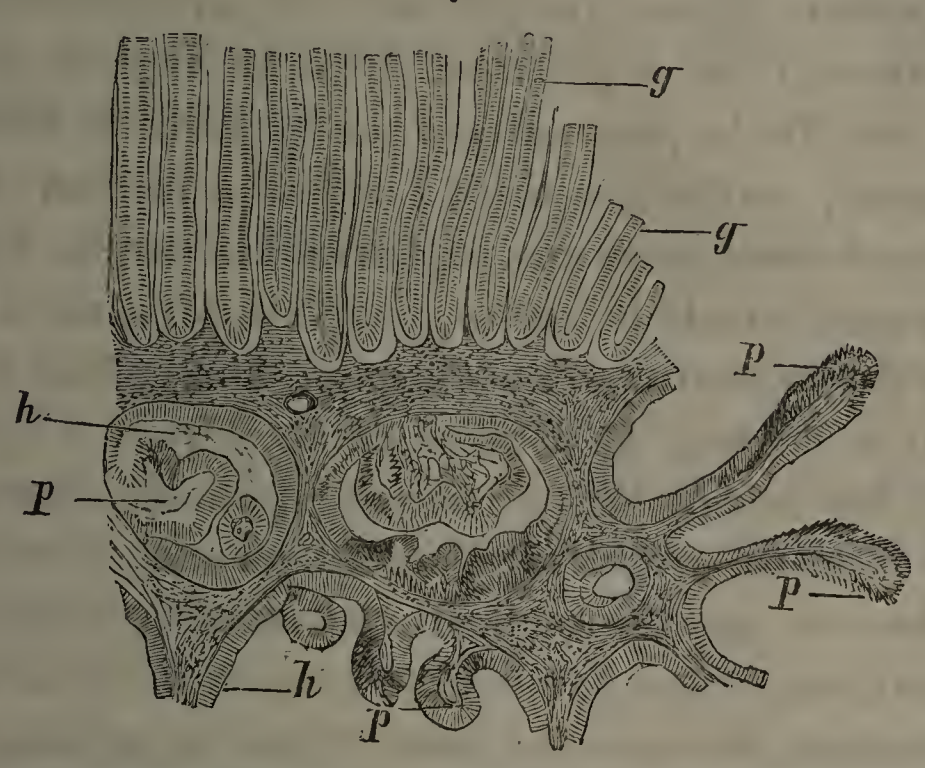

Fig. 19. — Cancroïde à cellules cylindriques. (Grossissement de 80 diamètres.) — *g, g*. Glandes en tubes hypertrophiées. — *p*. Papilles libres à la surface ulcérée ou végétant sur la paroi de cavités *h*. Les papilles et la paroi des cavités sont tapissées par les mêmes cellules cylindriques.

des cellules cylindriques et hérissées de papilles comme dans le cas précédent. Le tube digestif peut être lui-même perforé, et nous avons vu, par exemple, une perforation de la cloison recto-vaginale. Les ganglions du voisinage et même des organes éloignés de la tumeur primitive peuvent être le siége de semblables productions.

Le suc laiteux et abondant de ces tumeurs est dû à ce que les cellules cylindriques très-nombreuses qui le constituent ne sont pas maintenues en place par des parois glandulaires et peuvent se déplacer en toute liberté.

Telles sont les tumeurs à cellules cylindriques, que leur gravité et leur apparence à simple vue ont fait ranger dans l'encéphaloïde par la majorité des anatomo-pathologistes, et que l'étude microscopique permet de rapprocher du cancroïde à cellules pavimenteuses.

Nous avons dit au commencement de ce mémoire que nous ne décrivions pas comme variété distincte le *cancer papillaire*. Nous pouvons justifier cette manière de voir maintenant que nous connaissons les diffé-

rentes espèces de tumeurs épithéliales cancéreuses. En effet, les formes de végétations, de papilles, se rencontrent dans toutes ces variétés, aussi bien dans le squirrhe et dans l'encéphaloïde que dans le cancroïde à cellules pavimenteuses et cylindriques ; pour ce dernier en particulier, la figure précédente en est une preuve. Ce qui détermine habituellement la naissance de ces végétations, c'est le siége de la tumeur : on les rencontre en effet le plus souvent sur les surfaces libres, à la peau et aux muqueuses, particulièrement à celles du rectum et de la vessie. Ainsi une tumeur cancéreuse non papillaire de l'utérus, lorsque par son extension elle aura envahi la vessie, pourra déterminer à la surface de cette dernière des végétations dendritiques. Lorsqu'une tumeur secondaire naît dans le derme, les papilles de ce dernier s'hypertrophient, s'allongent et deviennent libres après la chute de l'épiderme (voyez figure 5). Les tumeurs primitives ulcérées, au sein, par exemple, présentent de même un bourgeonnement considérable à leur surface. Ces végétations sont constituées par un tissu conjonctif contenant une grande quantité de noyaux, de vaisseaux anastomosés et terminés en anses, et elles sont recouvertes par des cellules épithéliales et du pus (fig. 20).

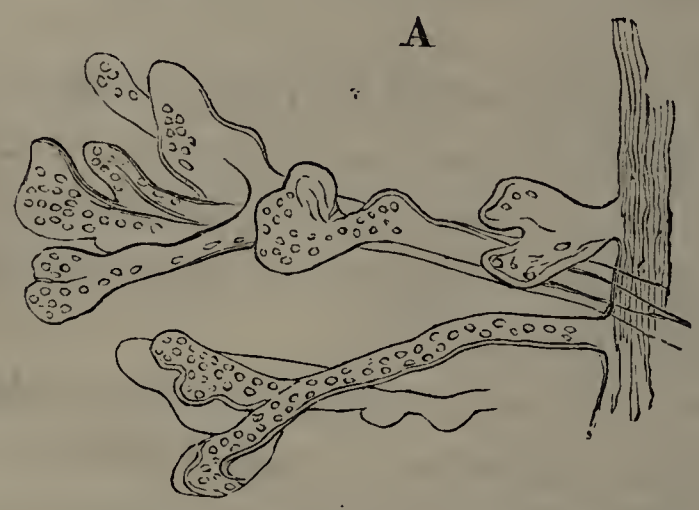

Fig. 21. — Vaisseaux saillants dans la cavité d'un alvéole (Grossissement de 200 diamètres.)

Fig. 20. — Bourgeon cancéreux à la surface ulcérée d'une tumeur du sein. (Grossissement de 100 diamètres.)

A la surface de toutes les tumeurs ulcérées on trouve presque toujours une plus ou moins grande quantité de papilles fongueuses et de vaisseaux flottants recouverts de cellules.

Enfin, dans la masse même d'une tumeur cancéreuse formée d'alvéoles volumineux, les parois de ces alvéoles ont dans certains cas une tendance extrême à présenter des papilles rameuses contenant une ou

plusieurs anses vasculaires libres dans l'intérieur des alvéoles. Ces papilles sont elles-mêmes recouvertes des cellules du liquide cancéreux.

J'ai publié deux faits de ce genre relatifs à des tumeurs à cellules cylindriques de l'utérus (1); la figure 19 représente des alvéoles de la paroi desquels végètent des papilles, et la figure 21 montre des vaisseaux ramifiés terminés en anses ou en massue et implantés sur la paroi d'alvéoles volumineux.

CHAPITRE IV.

Diagnostic anatomique différentiel des tumeurs précédentes avec les autres variétés de tumeurs constituées essentiellement par des productions épithéliales.

Nous avons terminé l'étude analytique des tumeurs réputées cancéreuses qui sont constituées par une hypergenèse et une hétérotopie d'épithélium. Nous devons maintenant passer rapidement en revue les tumeurs par hypergenèse et hétérotopie d'épithélium qui ne répondent pas par leurs caractères cliniques à la définition du cancer. Ce sont les tumeurs épithéliales de la dure-mère, les adénomes, les polypes glandulaires, les loupes, les athéromes, etc., qu'il est nécessaire de ne pas confondre avec celles que nous avons décrites dans les chapitres précédents.

Les *tumeurs épithéliales de la dure-mère* (*gliome de Virchow*) sont des hétérotopies d'épithélium, et cependant elles sont bénignes; elles constituent un mal purement local, en sorte qu'on ne peut pas faire de l'hétérotopie le caractère de la malignité. Elles siégent presque toujours à la face interne de la dure-mère, où elles sont sessiles ou pédiculées. Cependant on les a rencontrées quelquefois aussi dans l'oreille moyenne, l'orbite, à la mâchoire supérieure et dans les circonvolutions cérébrales.

Elles sont, comme on le voit, toujours développées dans une limite

(1) Cornil, *Journal de l'anatomie et de la physiologie* de Robin, 1864.

restreinte. C'est habituellement par hasard qu'on les trouve dans les nécropsies, car elles ne se révèlent que bien rarement par des symptômes durant la vie. Nous avons pu en observer personnellement une vingtaine d'exemples, tant dans les autopsies que nous avons faites que dans les pièces présentées à la Société anatomique.

Ces tumeurs sont en général petites ; elles varient du volume d'un petit pois à celui d'une noisette. Les cas où elles sont plus grosses sont très-rares. Elles sont uniques ou multiples. Leur forme est sphérique ou aplatie, ou ovoïde, ou plus ou moins bosselée. Leur consistance est molle, et lorsqu'on a ouvert leur capsule fibreuse, assez mince, il est facile de les écraser et elles donnent entre les doigs la sensation de la terre glaise, d'où leur nom de gliome. Bien qu'elles puissent causer la mort par les lésions de voisinage qu'elles occasionnent, elles sont bénignes en ce sens qu'on ne les a jamais vues infecter les ganglions lymphatiques ni se généraliser. Lorsqu'on les dilacère en les agitant dans l'eau, on obtient un réseau vasculaire très-riche, mais il n'y a pas de trame de tissu conjonctif, ce qui explique leur extrême friabilité.

A l'examen microscopique, le liquide laiteux obtenu par la dilacération de la tumeur montre des éléments que Lebert a pris pour des cellules fibro-plastiques. Ce sont en effet des éléments très-longs et minces possédant à leur centre un noyau ovoïde pourvu de nucléole. Mais ce serait une erreur de croire avoir affaire à des éléments fibroplastiques. En regardant avec attention, à un fort grossissement, surtout lorsque la préparation est colorée par l'iode ou par le carmin, il est facile de s'assurer que ce sont des lamelles d'épithélium polygonal extrêmement minces, plus longues que larges. C'est ce qui résulte des travaux de Virchow (1), de Robin (2), de Bouchard (3), et de nos propres observations.

Ces cellules semblent être des corps fusiformes lorsqu'on les examine de profil, mais vues de face, il est indubitable que ce sont des cellules épithéliales analogues à celles de la surface interne des veines. Ces éléments sont souvent agglomérés à la façon des globes épidermiques, et particulièrement comme les amas épithéliaux qu'on rencontre

(1) Virchow, *Archiv für pathologische Anatomie*, t. VIII, p. 371.
(2) *Dictionnaire* dit *de Nysten*, 12e édition. Paris, 1865.
(3) Bouchard, *Bulletin de la Société anatomique*, 1864.

souvent dans le thymus des enfants. En outre, il existe habituellement dans ces mêmes tumeurs des cellules exactement sphériques et vésiculeuses, possédant un noyau arrondi ou ovoïde. Il paraît probable que les cellules polygonales proviennent des cellules sphériques, mais nous ne connaissons pas exactement les modifications dont celles-ci sont alors le siége.

Les *adénomes*, tumeurs constituées par l'hypertrophie et l'hypergenèse des glandes, pourraient être confondus avec les diverses espèces du carcinome ; aussi devons-nous les étudier dans leurs deux principales espèces : les adénomes des glandes en grappe et ceux des glandes en tube.

Les *adénomes des glandes acineuses* (mamelle, parotide, glandes salivaires, etc.), ont été parfaitement étudiés par Cruveilhier, Lebert, Velpeau, etc., nous avons nous-même bien souvent vérifié leur mode de production, qui est le suivant : les culs-de-sac de la mamelle s'hypertrophient ; leur épithélium nucléaire passe à l'état pavimenteux (Robin). Ils peuvent acquérir des dimensions colossales et devenir visibles à l'œil nu. Ils sont constitués alors par une membrane hyaline que tapisse une couche d'épithélium pavimenteux ; à leur centre, ils contiennent un liquide où nagent quelques cellules détachées des parois et devenues sphériques. Le conduit excréteur du cul-de-sac peut dans certains cas se rétrécir et s'atrophier de telle façon que le cul-de-sac lui-même est isolé et transformé en *un petit kyste.* Ces kystes peuvent subir une sorte d'hydropisie, et acquérir un diamètre de 1 à 10 millimètres, ce qui constitue la *variété kystique* des tumeurs adénoïdes.

Lorsque les acini sont isolés les uns des autres, et qu'on les étudie sur une coupe de la tumeur, on pourrait croire au premier aspect avoir affaire aux alvéoles du carcinome, particulièrement d'un cancer colloïde.

Mais, à un examen plus approfondi, on reconnaîtra que dans l'adénome, les parois hyalines propres des culs-de-sac (*basement membrane*) sont conservées, tandis que dans le carcinome et le cancroïde elles ne tardent pas à disparaître.

Lorsqu'en effet un carcinome se développe dans le sein, l'épithélium contenu dans les culs-de-sac subit des altérations (passage à l'état pavimenteux, formation de noyaux ovoïdes et des grandes cellules), mais bientôt la membrane propre du cul-de-sac est détruite. De plus *il n'y a*

pas, dans la tumeur adénoïde, d'épithélium nucléaire ou pavimenteux de nouvelle formation dans la trame même de la glande, tandis qu'il se forme toujours des cellules, isolées ou groupées en alvéoles, dans la trame de la glande envahie par un carcinome. Les cellules, dans le premier cas, sont donc maintenues en place par une paroi glandulaire, et libres dans le second, ce qui explique pourquoi l'on n'obtient de suc laiteux par le raclage que dans ce dernier.

Bien que les tumeurs adénoïdes du sein puissent récidiver plusieurs fois, ainsi que le démontrent des observations nombreuses publiées soit par Velpeau, soit par Parmentier (*Société anatomique*, p. 353, 1860, examen fait par Chalvet), nous ne croyons pas qu'elles soient cancéreuses et qu'elles puissent se généraliser. Nous ne croyons pas non plus qu'on puisse admettre, dans l'état actuel de la science, que des tumeurs adénoïdes se convertissent en carcinome. Pour cela il faudrait que des observations irréprochables en soient produites, au point de vue microscopique et clinique. En effet, les caractères tirés des symptômes de la tumeur ne peuvent pas suffire seuls dans tous les cas pour en apprécier la nature, et, d'un autre côté, l'examen microscopique comparé de l'adénome et du cancer est fort difficile, à moins qu'on ne tienne compte des détails de structure que nous venons de rapporter (formation de noyaux et de cellules épithéliales dans le tissu conjonctif, absence de membrane glandulaire pour caractériser les tumeurs carcinomateuses). Quant aux questions encore discutées, à savoir, si un adénome peut se développer au pourtour d'une glande acineuse sans aucune relation avec elle, si l'isolement de pareille tumeur est dû à l'atrophie d'un conduit excréteur ou à l'hypertrophie d'un acinus existant primitivement sans aucune relation avec la glande voisine, nous ne sommes pas en mesure de les élucider par des recherches personnelles. Mais nous devons prévenir que bien souvent le diagnostic anatomique d'adénome porté à la simple vue de la tumeur est inexact, et nous avons plusieurs fois reconnu au microscope des tumeurs à éléments embryoplastiques ou fibro-plastiques dans des cas où des chirurgiens des plus exercés avaient cru avoir affaire à des tumeurs adénoïdes de la mamelle.

Les *adénomes des glandes en tube* (tumeurs hypertrophiques et polypes muqueux de l'estomac, du rectum, etc.) sont en général très-faciles à distinguer à simple vue du carcinome et du cancroïde. Ils sont

en effet superficiels, n'envahissent pas les couches profondes des muqueuses, sont rarement ulcérés, et ils ne donnent pas de suc laiteux à la section.

Ils sont constitués essentiellement par l'hypertrophie des glandes en tube et par l'hypergenèse de leurs culs-de-sac. C'est ainsi que des glandes en tube simples comme celles de l'intestin peuvent devenir des glandes en tube composées qui s'ouvrent encore à la surface de l'intestin (1). D'autres fois les culs-de-sac s'isolent, deviennent autant de petits kystes (2), tapissés par un épithélium cylindrique et contenant un liquide muqueux. L'examen microscopique de ces tumeurs pourrait les faire confondre avec les cancroïdes à cellules cylindriques, dont les éléments épithéliaux et le siége sont les mêmes, si l'on ne tenait compte de l'absence de membrane glandulaire et de l'envahissement du tissu conjonctif par les produits épithéliaux dans ce dernier cas.

CHAPITRE V.

TUMEURS CONSTITUÉES PAR DES ÉLÉMENTS EMBRYOPLASTIQUES, FIBRO-PLASTIQUES, PAR DU TISSU MÉDULLAIRE OU CARTILAGINEUX.

Nous avons terminé l'étude des tumeurs épithéliales hétérotopiques, mais d'autres néoplasmes présentent aussi les caractères que nous avons assignés, d'après la clinique, au cancer, c'est-à-dire l'extension, la récidivité, la généralisation. Ce sont :

Les tumeurs embryoplastiques et fibro-plastiques.

Les tumeurs à myéloplaxes et à médullocelles.

Les enchondromes.

Ces tumeurs sont caractérisées par des éléments qui permettent toujours à un micrographe de se prononcer sur leur nature : on ne les confondra jamais avec les tumeurs épithéliales hétérotopiques, pour peu qu'on ait l'habitude du microscope. Fidèle au plan que je me suis tracé

(1) Voyez mémoire cité, *Journal de l'anatomie*, 1865, pl. XXXI, fig. 14.

(2) Même mémoire, pl. XXX, fig. 9 et 10

d'analyser d'abord la structure des tumeurs, je dois en esquisser les principaux caractères anatomiques, en les comparant aux hétérotopies épithéliales.

Ces quatre genres sont encore confondus, en Allemagne, sous la dénomination de *Sarkome*, employée par *Albernethy*. Elles possèdent en effet des caractères communs. Elles sont dues d'abord à une hypergenèse ou à une hétérotopie des éléments normaux ; elles sont souvent mélangées ; et il est très-fréquent de voir des tumeurs à *myéloplaxes* qui contiennent *des médullocelles*, et des parties constituées par des éléments *embryoplastiques* ou *fibro-plastiques*. En outre, les éléments qui les composent sont cohérents, et unis les uns aux autres par une *matière amorphe* finement granuleuse, quelquefois fibrillaire. Cette matière, substance fondamentale des anatomistes allemands, peut se liquéfier, et alors les éléments devenant libres, la tumeur se ramollit; mais habituellement on n'observe pas sur une surface de section un suc laiteux comme dans la majorité des tumeurs épithéliales.

Il n'y a pas non plus de trame de tissu conjonctif, et les vaisseaux très-nombreux dans certaines circonstances et variqueux sont en rapport immédiat avec les éléments de la masse morbide; ils ne possèdent qu'une seule tunique extrêmement mince, et semblent même n'être parfois que de simples cavités creusées dans la tumeur.

Leur siége le plus ordinaire est aussi le même. C'est le tissu médullaire, la couche profonde du périoste, et d'une façon générale le tissu osseux, bien qu'on puisse trouver, soit primitivement, ce qui est rare, soit consécutivement, des tumeurs embryoplastiques ou fibroplastiques dans les viscères.

A l'examen fait à simple vue, elles ne sont pas habituellement aussi bien limitées que les tumeurs épithéliales, elles peuvent se confondre par leur circonférence avec les tissus voisins. Leur couleur est variable : ainsi le tissu embryoplastique récemment formé sera ordinairement gélatineux, semi-transparent, de coloration blanchâtre ; il en sera de même du tissu fibro-plastique ; mais à une période plus avancée de leur début, au centre du néoplasme par exemple, on aura une couleur jaunâtre avec opacité, parce que ces parties sont infiltrées de granulations graisseuses. Les tumeurs à myéloplaxes sont habituellement rouges et comme imbibées de sang.

La consistance de ces tissus est aussi variable: tantôt molle, tantôt plus résistante, ce qui tient à l'état d'intégrité ou de liquéfaction de la substance intercellulaire.

Les parties composées de myéloplaxes sont toujours beaucoup plus dures que celles où prédominent les autres tissus. Dans certaines portions ramollies, on peut, bien qu'exceptionnellement, observer un suc plus ou moins trouble, et croire à l'existence d'un encéphaloïde. Cette apparence est due à la formation exagérée d'éléments, accompagnés de la liquéfaction de la substance intercellulaire.

L'examen microscopique doit toujours être fait, et il ne suffit pas de constater des éléments caractéristiques dans un point, il faut étudier toutes les parties de la tumeur qui diffèrent d'aspect. — Ces tumeurs, en effet, ne sont pas toujours simples : elles peuvent se compliquer d'*hétérotopie épithéliale* (1) (encéphaloïde, tumeurs hétéradéniques, etc...) ou d'*hétéropie cartilagineuse* et *osseuse*. Ces complications sont très-importantes à constater, et elles doivent expliquer un certain nombre de cas de généralisation du néoplasme, bien qu'il existe des faits de généralisation de tumeurs purement fibro-plastiques.

On déterminera ainsi l'élément prédominant dans ces tumeurs, s'il est seul ou associé à d'autres. Je ne décrirai pas les cellules fibro-plastiques ni les myéloplaxes, ni les médullocelles, pas plus que je n'ai décrit les diverses formes d'épithélium. Depuis la découverte des éléments de la moelle par Robin, depuis les excellentes descriptions qu'il en a données dans divers recueils (2), nous ne saurions rien ajouter de nouveau à ce sujet. Nous indiquerons seulement les diverses particularités de structure propres à faire distinguer des variétés dans ces tumeurs.

Les éléments fibro-plastiques présentent une disposition presque toujours la même : ou bien ils sont parallèles les uns aux autres, ou bien ils sont disposés en faisceaux réciproquement perpendiculaires. C'est là ce que Rokitansky et la plupart des anatomo-pathologistes allemands appellent le sarkome. C'est la tumeur fibro-plastique commune (fig. 22).

(1) Virchow appelle l'attention sur le mélange du sarkome avec le cancer dans la dix-neuvième leçon de son livre des tumeurs (*Die krankhafte Geschwülste*, 1864, t. II, p. 172).

(2) Robin, *Journal de l'anatomie*, 1864, p. 88.

Les éléments embryoplastiques ou fibro-plastiques sont dans certains cas complétement infiltrés de pigment brun (fig. 23). Alors toute la tumeur est de couleur sépia ou noire : *la plus grande partie des tumeurs appelées cancers mélaniques, siégeant soit à la peau, soit dans*

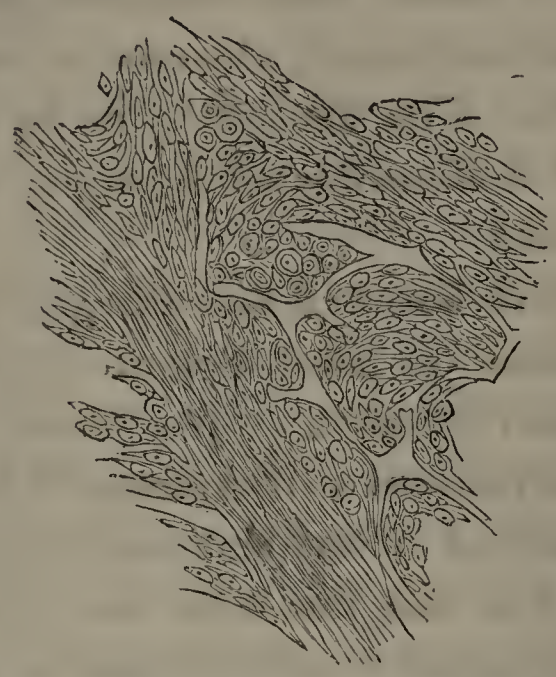

Fig. 22. — Coupe pratiquée à travers une tumeur fibro-plastique (200 diamètres). — *a, a.* Éléments fibro-plastiques. — *v, v.* Vaisseaux.

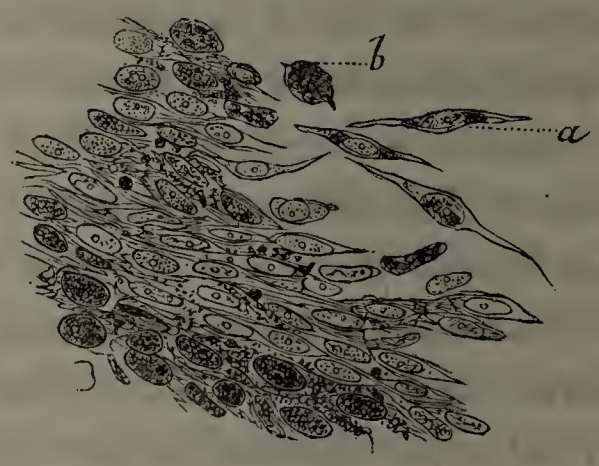

Fig. 22. — Tumeur fibro-plastique mélanique (200 diamètres). — *a.* Cellule fusiforme contenant du pigment noir. — *b.* Un élément complétement infiltré de pigment.

la choroïde, sont composées de cellules fibro-plastiques. C'est là une donnée très-importante, car on connaît leur marche progressivement fatale et leur tendance à se généraliser. Nous les appellerons *tumeurs fibro-plastiques mélaniques* (*sarcoma melanoticum* de Virchow).

Les tumeurs fibro-plastiques présentent souvent par places, et généralement sous forme d'aiguilles, des incrustations calcaires bien différentes d'une ossification vraie caractérisée par des ostéoplastes.

Dans l'incrustation calcaire, il peut se présenter deux cas : ou bien c'est la substance fondamentale qui est envahie par des granulations calcaires, et il en résulte un réseau de lignes calcifiées très-élégant qui emprisonne les noyaux embryoplastiques intacts ; ou bien ce sont au contraire ces noyaux qui sont eux-mêmes le siége de l'incrustation, la substance intercellulaire restant intacte. Celle-ci peut ensuite être envahie à son tour, et il en résulte une calcification complète.

Cette lésion est moins importante que la formation d'ostéoplastes au sein du néoplasme, car alors on a affaire à une véritable hétérotopie,

Nous avons vu récemment un cas de ce genre présenté par Fontan à la Société anatomique, et dont j'ai fait l'examen microscopique. Il s'agissait d'une tumeur énorme développée en avant du fémur sans relation avec l'os ni avec le périoste. Elle était entourée d'une capsule fibreuse et composée de cellules fibro-plastiques. Le tissu nouveau était parcouru par des trabécules osseuses composées d'ostéoplastes disposés concentriquement autour de canaux allongés répétant identiquement la structure des os longs. Dans ce cas, on trouva à l'autopsie des noyaux de tissu fibro-plastique en quantité considérable, atteignant la grosseur d'une noix dans les deux poumons. Nous appellerons cette variété : *tumeur fibro-plastique ossifiante* (*sarcoma osteoides* de Virchow, ostéo-sarcome de beaucoup d'auteurs).

La variété qui s'accompagne d'une hétérotopie de tissu cartilagineux recevra le nom de *tumeur fibro-plastique enchondromateuse* (*sarcoma cartilaginosum*).

Souvent dans ces tumeurs existent des kystes (*variété kystique*) et des dilatations vasculaires (*sarcoma telangiectodes*), ou tumeur *fibro-plastique hématode*). Ces dernières sont très-importantes à considérer en clinique, car elles donnent lieu à des *pulsations* et à un *bruit de souffle* qui pourrait en imposer pour un anévrysme, particularité qui les a fait comparer au placenta. Il est à remarquer que ces vaisseaux ne possèdent d'ordinaire qu'une seule tunique (Robin), et que, lorsque la tumeur siége dans un os, ils se logent dans les cavités médullaires agrandies en s'appliquant contre les parois osseuses, comme les sinus des corps vertébraux.

Lorsque ces tumeurs siégent dans les os, on observe souvent une altération de l'os non envahi par le tissu nouveau, altération que Ranvier et moi avons vue plusieurs fois, et qui pourrait en imposer à un observateur non prévenu. C'est une calcification complète des éléments de la moelle, qui donne à l'os une densité considérable, bien manifeste surtout aux têtes des os, si riches en cavités médullaires. Sur une coupe de ces parties, tous les espaces médullaires sont remplis par une substance blanche, composée de carbonates et de phosphates calcaires ; les trabécules osseuses sont quelquefois elles-mêmes épaissies. Cette altération n'est pas seulement propre aux tumeurs fibro-plastiques et myéloïdes, elle accompagne aussi le squirrhe et l'encéphaloïde des os.

C'est aussi dans le cas de production de tissu fibro-plastique ou médullaire dans les os qu'on voit partir de la surface osseuse des aiguilles quelquefois très-nombreuses, parallèles entre elles, perpendiculaires ou obliques à la surface osseuse, et constituées par une incrustation ou une ossification vraie de la tumeur.

Il ne peut plus être question aujourd'hui de la bénignité de pareilles productions morbides ; le nombre considérable de tumeurs fibro-plastiques récidivées et, bien que rarement, propagées aux ganglions lymphatiques et généralisées, prouve manifestement qu'elles appartiennent aux maladies appelées cancéreuses en clinique. Nous ne serons pas si affirmatif relativement aux tumeurs myéloïdes, car, si les cas de récidive ont été vus plusieurs fois, nous ne connaissons pas d'exemple de leur généralisation ; mais leur tendance à s'accroître et leur répullulation nous semblent des caractères bien suffisants pour les ranger dans le groupe de tumeurs si diverses auxquelles on donne habituellement le nom de cancer.

Les *enchondromes* doivent-ils entrer dans le cancer? Voici une question que, il y a bien peu de temps encore, les micrographes auraient assurément tranchée par la négative. Et cependant l'accroissement parfois très-rapide des enchondromes, leur envahissement de parties considérables du corps, la possibilité de la récidive, après l'ablation, les avaient fait depuis longtemps considérer comme des tumeurs malignes par les chirurgiens expérimentés : Velpeau leur donne le nom de cancer chondroïde, et les observations de généralisation de l'enchondrome à plusieurs organes éloignés de la tumeur primitive (observations de Paget et de Richet) leur donnent pleinement raison. Il en est de même de faits où l'on a vu, dans un enchondrome du petit bassin, par exemple, le néoplasme se développer dans les parois de la vessie, se substituer aux parois de la veine iliaque et faire saillie dans la cavité du vaisseau (observation communiquée par Landetta à la Société anatomique) (1).

L'enchondrome peut d'autant mieux se conduire en clinique comme le cancer, que Billroth, Fœrster et Virchow ont observé assez fréquemment des complications de carcinome médullaire dans les tumeurs cartilagineuses. Ainsi Fœrster (2) cite deux cas observés, l'un par E. Vagner,

(1) Avril 1861, p. 199.

(2) Fœrster, *Handbuch der speciellen pathologischen Anatomie*, 2e édit., 1863, p. 478.

l'autre par Busch, de complications de cette espèce dans des tumeurs du sein; et Virchow (1) dit que souvent l'enchondrome est uni au carcinome ou au sarcome.

L'enchondrome est toujours une production hétérotopique, car on ne ne l'a jamais vu se développer dans un cartilage, et lorsqu'il siége dans les os, il débute, soit dans les cavités médullaires, soit sous le périoste. A plus forte raison est-il hétérotopique lorsqu'il prend naissance dans une glande comme la mamelle, la parotide et le testicule.

Dolbeau a parfaitement montré, par la majorité des observations qu'il rapporte, que les enchondromes sont le plus souvent unis à du tissu fibro-plastique de nouvelle formation ou des hypertrophies glandulaires; mais on n'a pas fait assez ressortir, en France, les complications d'hétérotopie épithéliale.

A l'œil nu, les parties cartilagineuses des enchondromes ont souvent l'aspect nacré et la consistance du tissu cartilagineux, mais dans d'autres points, lorsque la substance fondamentale du cartilage s'est dissoute, s'est fendillée, ou a été envahie par du tissu lamineux, on a une masse colloïde qui n'a plus l'apparence du cartilage bien qu'elle soit composée de cellules cartilagineuses.

On pourra toujours néanmoins reconnaître au microscope les éléments propres du cartilage ou chondroplastes, qui sont très-souvent dans les tumeurs hétérotopiques très-petits et ovoïdes, comme dans le cartilage fœtal.

Lorsqu'une tumeur cartilagineuse dure déjà depuis un certain temps, ses parties constituantes subissent diverses altérations, qui sont :

1° L'état fibrillaire ou bien la liquéfaction de la substance hyaline fondamentale;

2° Le développement des vaisseaux qui pénètrent des parties voisines dans sa masse. Ces vaisseaux peuvent devenir très-volumineux, dilatés, ce qui constitue la *variété hématode* de l'enchondrome.

3° Les chondroplastes peuvent eux-mêmes subir des métamorphoses régressives en même temps que leur substance fondamentale, et être résorbés avec elle. C'est là le ramollissement de l'enchondrome qui aboutit à la formation de kystes plus ou moins volumineux, contenant un liquide filant, quelquefois teinté de sang (*variété kystique*).

(1) Virchow, *Die krankhaften Geschwülste.* 1863, t. I, p. 473.

4° La substance hyaline fondamentale et les chondroplastes eux-mêmes peuvent être incrustés de sels calcaires qui se déposent dans la cellule du cartilage. C'est *l'incrustation calcaire* de l'enchondrome.

5° Il se forme même quelquefois de véritables ostéoplastes groupés sous forme d'aiguilles ou de trabécules (*chondroma osteoides* de Virchow). Cette variété est le plus souvent compliquée de la production de tissu fibro-plastique ou myéloïde.

Ces altérations des tumeurs enchondromateuses peuvent se rencontrer réunies.

DEUXIÈME PARTIE

SOLUTION DU PROBLÈME PROPOSÉ PAR L'ACADÉMIE.

Nous sommes maintenant en mesure de résoudre la question que l'Académie avait posée: « Existe-t-il des caractères anatomiques spécifiques du cancer, et quels sont ces caractères? »

Et pour cela, nous décomposons la proposition précédente en ces deux termes qui y sont implicitement contenus:

1° Existe-t-il des caractères anatomiques spécifiques propres à chacune des variétés de tumeurs dites cancéreuses?

Cette question est résolue affirmativement par l'étude analytique de chacune des variétés du carcinome, du cancroïde, des tumeurs fibroplastiques, etc., qu'on peut toujours reconnaître au microscope et différencier anatomiquement.

2° Existe-t-il des caractères anatomiques spécifiques communs à toutes les variétés de tumeurs appelées *cancéreuses* en clinique?

A cette question nous répondons par la négative. Si en effet nous passons en revue les principales particularités de structure des tumeurs dites cancéreuses, et spécialement ceux de leurs caractères anatomiques qui rendent compte de la tendance à l'ulcération, à l'envahissement, etc., il sera facile de nous convaincre que ces caractères anatomiques n'appartiennent pas à toutes les tumeurs dites cancéreuses, et qu'ils se retrouvent dans des tumeurs bénignes.

Ainsi, pour le suc cancéreux, par exemple, dont on a fait longtemps le caractère du cancer, il n'existe pas dans le cancer colloïde, ni dans le plus grand nombre des cancroïdes, ni dans les tumeurs à fibro-plastiques, ni dans l'enchondrome. Par contre, tout liquide qui contiendra une grande quantité d'éléments anatomiques libres revêtira l'aspect laiteux du suc cancéreux, par exemple certaines sécrétions glandulaires, le lait, le mucus contenu dans l'intestin des cadavres, etc.

Cependant, lorsque ce liquide existe dans un cas de carcinome, on peut être sûr d'avoir affaire à une tumeur d'autant plus maligne qu'il sera plus abondant, car alors les éléments épithéliaux qui le composent sont formés en quantité exubérante. Mais ce ne peut être un caractère générique, et il ne caractérise qu'un certain nombre de tumeurs par hétérotopie épithéliale.

Si nous examinons au microscope les éléments du suc cancéreux, nous verrons qu'ils ne présentent non plus aucun caractère général. Les cellules données d'abord comme caractéristiques, ne sont autre chose que des cellules mères à plusieurs noyaux, telles qu'on les rencontre dans le développement des muqueuses; les grosses cellules nucléaires sphériques et en raquette existent normalement dans la muqueuse des uretères et de la vessie. Les cellules prismatiques, cylindriques, pavimenteuses qu'on trouve dans le cancer, appartiennent aussi à une foule de muqueuses; il n'y a donc d'anormal que leur développement là où elles ne devraient pas exister (*hétérotopie*). L'état vésiculeux ou graissseux des cellules peut se montrer dans un tube glandulaire normal, à côté d'éléments sains. La multiplicité des formes de cellules dans le cancer ne peut pas non plus entrer en ligne de compte, car il y a des tumeurs malignes au premier chef qui ne possèdent qu'une seule espèce de cellules (cancroïdes à épithélium cylindrique).

Nous pourrions passer de même en revue les caractères tirés de la trame, de l'existence des papilles, etc., et montrer qu'ils ne spécifient jamais que la variété et non le genre; mais les détails dans lesquels nous sommes entré à propos de chaque espèce nous dispensent d'y revenir ici.

Ainsi, par l'étude des parties constituantes de ces néoplasmes, par

l'étude de leur structure et de leur texture, nous sommes forcément amené à conclure *qu'il n'y a pas de tissu cancéreux*, à moins qu'on ne donne ce nom qu'à une espèce, par exemple au carcinome.

Il en est de même de leur tendance à l'ulcération : des tumeurs bénignes s'ulcèrent parfois, telles que les tumeurs adénoïdes de la mamelle ; en outre, lorsqu'un squirrhe de la mamelle, par exemple, cause une ulcération de la peau, c'est par un mécanisme analogue, non-seulement à ce qui se passe dans le cancroïde, mais à ce qui a lieu dans les tubercules cutanés, quelle que soit leur cause ; l'ulcération est, dans ceux-ci, précédée par une hypertrophie des papilles et une hypergenèse de noyaux. Dans le cas de tumeurs malignes que nous avons choisies pour exemple, les noyaux de nouvelle formation sont des noyaux épithéliaux qui passent bientôt à l'état de cellules, puis la couche épidermique tombe et l'ulcération commence. Ainsi, ce qui se passe dans le cancer ne diffère de ce qu'on observe dans l'ulcération d'un tubercule cutané, que parce qu'il y a hétérotopie épithéliale. Mais il ne faudrait pas croire que cela soit caractéristique, car on observe aussi une hétérotopie épithéliale dans le lupus dit scrofuleux (Rokitansky, Virchow, etc.)

Mais voici un caractère qui appartient à toutes les tumeurs cancéreuses, excepté celles très-rares (certaines tumeurs fibro-plastiques) qui sont enkystées, c'est leur tendance fatale à s'accroître, à envahir et détruire les tissus sans rétrograder jamais.

C'est évidemment la propriété qui fait conserver encore en clinique le groupe que nous étudions ; aussi devons-nous nous y arrêter et l'examiner avec soin.

Au point de vue de l'anatomie pathologique éclairée par l'histologie, l'accroissement et l'envahissement sont la répétition du mode de formation du néoplasme. Voyons en quoi consiste ce développement.

Nous nous trouvons là en présence de deux théories : l'une, celle de Robin, qui croit que les éléments nouveaux naissent de toutes pièces dans un blastème formé dans les interstices du tissu préexistant, en commençant par être des noyaux ; l'autre, celle de Virchow, qui prétend que ce sont les corpuscules de tissu conjonctif qui, par scission des noyaux préexistants, forment les éléments de la tumeur. Le fait

dégagé d'interprétation est ce que nous avons représenté dans la figure suivante :

On voit des noyaux épithéliaux (*a*, *a*, *a*) qui prennent très-vite un nucléole volumineux et qui se distinguent très-nettement des noyaux du tissu conjonctif (σ, σ) par leur grosseur plus considérable, par leur forme ovoïde et par cette particularité qu'ils sont libres dans une petite cavité d'où ils sortent souvent quand on fait la préparation, en sorte qu'on a alors de petits espaces vides.

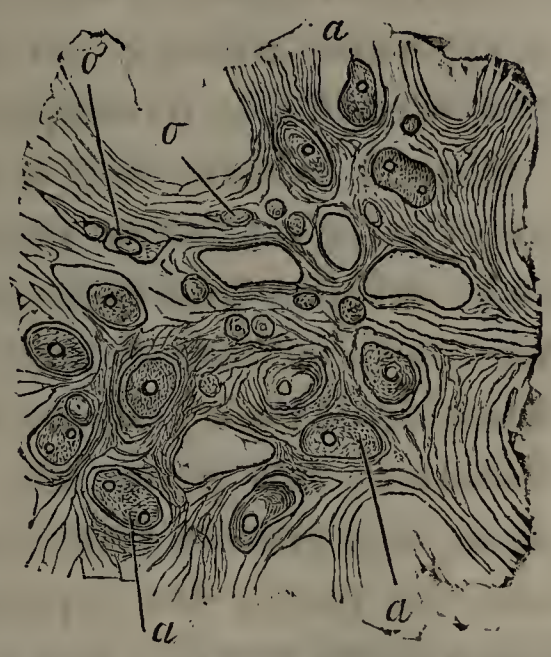

Fig. 24. — (Grossissement de 550 diamètres). — *a*, *a*, *a*, Noyaux ovoïdes à gros nucléoles logés dans de petites cavités. — σ, σ, Noyaux de tissu conjonctif.

Bientôt ces noyaux s'agglomèrent dans les petites cavités précédentes et s'entourent d'une paroi cellulaire; tel est le mode de formation des néoplasmes épithéliaux. Mais il n'a rien de spécial au cancer, car il est le même dans la formation du tissu épithélique de l'embryon, qu'on le considère comme une genèse (Robin) ou une hyperplasie d'éléments préexistants (Virchow). Ce développement dans les tissus qui ne contiennent pas d'épithélium à l'état normal constitue une hétérotopie, et c'est là le cas de la majorité des tumeurs cancéreuses.

Au point de vue anatomique, qui seul rentre dans notre question, la *propriété d'envahissement* du cancer se résume dans ces mots : *hypergenèse et hétérotopie*.

Eh bien, une tumeur qui réunit ces deux conditions peut être bénigne comme les tumeurs épithéliales de la dure-mère (page 369) (hétérotopie et hypergenèse d'épithélium lamellaire), comme un simple abcès (hétérotopie de leucocytes), etc...; ou bien elle peut être grave par sa généralisation même et son développement rapide, et causer la mort, bien que personne n'ait jamais songé à l'appeler cancer. Telle est, par exemple, la leukémie qui, indépendamment des tumeurs spléniques et ganglionnaires, produit souvent des dépôts secondaires, de nature lymphatique, par hétérotopie et hypergenèse, dans le foie, le poumon et les reins; telles seraient encore la syphilis constitutionnelle, la tuberculisation, etc.

Mais, nous dira-t-on, le cancer se substitue aux organes, il les détruit et se détruit lui-même. Étudions les phénomènes intimes qui produisent ces résultats, et voyons s'ils ont quelque chose de spécial au cancer. Si la structure des organes et des tissus où siége la tumeur ne présente plus rien de son état normal, c'est que les éléments nouveaux produits en quantité exubérante ont étouffé les éléments préexistants de la même manière, par exemple, qu'un phlegmon mortifie le tissu cellulaire où il se développe. Cela n'a rien de caractéristique.

Quant à la façon dont meurt la néoplasie (ramollissement, ulcération, gangrène), c'est par un processus commun à toutes les cellules, qui, de même qu'elles sont nées, doivent mourir ; c'est par la dégénérescence graisseuse, colloïde et moléculaire. En outre vient s'ajouter une cause puissante de destruction, c'est l'interruption de la circulation due aux altérations des parois des vaisseaux. Ce ne sont pas seulement les parois des grosses veines qui peuvent devenir malades (Broca), mais aussi les parois des capillaires, ainsi que l'ont montré P. Sick (1), Robin (2) et moi (3). Les parois des capillaires présentent en effet, à une certaine période d'évolution de la tumeur, une multiplication de leurs noyaux ou une hétérotopie épithéliale qui aboutit à une oblitération de leur calibre; dans certains points du réseau capillaire de la région se fait un arrêt du sang et une dilatation des vaisseaux, dans d'autres la fibrine se coagule; il en résulte une interruption de la circulation et une destruction moléculaire des cellules que nourrissaient les vaisseaux oblitérés. Y a-t-il là quelque chose de spécial au cancer? Non, car au point de vue purement anatomique ces phénomènes consistent simplement en une hypergenèse et une hétérotopie de noyaux et de cellules d'épithélium. D'après ce qui précède, on voit qu'il est impossible de définir anatomiquement le groupe d'affections complexes appelées cancéreuses. Le mot de *cancer*, à moins qu'on ne l'applique uniquement au carcinome (comme le font un grand nombre d'auteurs), est une dénomination aussi vague et aussi peu scientifique que le mot *dartre*, par exemple.

Pour nous, qui sommes persuadé que la meilleure base scientifique

(1) Sick, *Beiträge zur Lehre vom Venenkrebs*. Tubingue, 1862.
(2) Robin, *Programme du cours d'histologie*, 1864, p. 102, 207.
(3) *Journal de l'anatomie*, 1864, p. 504.

de la médecine est l'anatomie pathologique, nous nous inscrivons contre la conservation d'un mot qui ne devrait même pas exister en séméiologie.

Le cancer, en effet, n'est pas plus une unité en clinique qu'en anatomie pathologique. Car parmi les tumeurs qui peuvent récidiver, s'étendre, s'ulcérer, se généraliser, il y en a, comme l'enchondrome et les tumeurs fibro-plastiques, qui ne possèdent cette malignité que très-exceptionnellement, tandis qu'elle est la règle pour les carcinomes. Aussi, en l'absence d'un caractère anatomique commun qui puisse nous faire assurer qu'une tumeur sera maligne, nous aurons, en spécifiant la variété de la tumeur, une probabilité pronostique plus satisfaisante qu'en la caractérisant seulement du mot de cancer. Par exemple, une tumeur examinée au microscope et reconnue pour être une hétérotopie de tissu fibro-plastique, devra faire porter un pronostic plus favorable que si elle était due à une hétérotopie épithéliale de la variété encéphaloïde.

Nous terminerons en concluant:

1° Que chacune des variétés des tumeurs dites cancéreuses possède des caractères anatomiques spécifiques;

2° Que le cancer ne possède pas de caractères anatomiques spécifiques, à moins qu'on ne fasse simplement du mot cancer le synoyme de carcinome;

3° Qu'au point de vue du diagnostic, du pronostic et du traitement, la pathologie des tumeurs ne peut faire de progrès que par la distinction et par la détermination exactes des diverses espèces confondues autrefois sous le nom de cancer.